Lane Medical Library

DIE

BINDEHAUT DER HORNHAUT

UND DER

GREISENBOGEN.

VON

DR. JULIUS ARNOLD.

MIT VII TAFELN.

HEIDELBERG.
ACADEMISCHE VERLAGSHANDLUNG VON J. C. B. MOHR.
1860.

Lane Medical Library

DIE

BINDEHAUT DER HORNHAUT

UND DER

GREISENBOGEN.

INAUGURAL-DISSERTATION

DER HOCHLÖBL. MEDICINISCHEN FACULTÄT ZU HEIDELBERG
VORGELEGT

VON

JULIUS ARNOLD,
DOCTOR DER MEDICIN, CHIRURGIE UND GEBURTSHÜLFE.

HEIDELBERG.
ACADEMISCHE VERLAGSHANDLUNG VON J. C. B. MOHR.
1860.

Vorwort.

Die Hornhaut mit ihrer vorderen und hinteren Begrenzung ist schon seit langer Zeit in verschiedener Beziehung ein Gegenstand der emsigen Forschungen der ausgezeichnetsten Gelehrten. Dessen ungeachtet glaube ich keiner Rechtfertigung zu bedürfen, dass ich die vordere Begrenzung der Hornhaut zum Gegenstande meiner Dissertation wählte, um sowohl deren Structur und Zusammenhang mit der Tunica propria der Scleralbindehaut als deren Gefäss- und Nervengehalt zu erforschen, weil man sich bisher über viele Punkte dieser anatomischen Verhältnisse nicht einigen konnte und mehrere derselben in Frage stehen. — Die pathologischen Vorgänge in der Bindehaut habe ich, soweit sie mit meinen anatomischen Untersuchungen in Beziehung gebracht werden konnten, nur angedeutet. Eine weitere Ausführung des Gegenstandes lag nicht in meinem ursprünglichen Plane und wurde auch

nicht durch die Gelegenheit, krankhafte Veränderungen der Bindehaut der Hornhaut mikroskopisch zu untersuchen veranlasst. — Dagegen habe ich das Ergebniss meiner Nachforschungen über den Arcus senilis hier niedergelegt, weil sich mir exquisite Fälle zur Untersuchung darboten und er noch nicht zur Genüge sowohl bezüglich seines Wesens als seiner Bildungsweise ermittelt ist. — Ich hoffe, es wird mir gelungen sein, einiges Licht über diese Gegenstände zu verbreiten.

Heidelberg, 3. April 1860.

Julius Arnold.

I. Das Epithelium auf der vorderen Fläche der Hornhaut.

Das Epithelium der Hornhaut ist ein geschichtetes: es besteht aus mehreren Zellenlagen, deren unterste senkrecht auf der Hornhaut steht, während die folgenden eine immer schiefere Stellung einnehmen, bis sie schliesslich ganz parallel der Hornhautoberfläche zu liegen kommen. Die untersten Epitheliumkörper zeigen sich als mehr cylindrische Zellen mit einem Kern von etwas variirender Grösse, während die Zellen der folgenden Schichte mehr eine ovale, ja sogar rundliche Form annehmen und die obersten im Gegensatz zu den untersten Cylindern als Plättchen sich darstellen. Es ist dies eine Schichtung der Zellen, die eine vollständige Analogie in der Epidermis findet, gleich der sie in eine unterste mehr schleimige und obere mehr hornige Abtheilung zerfällt. Die Epithelien der Hornhaut und Sclerotica stehen in einem vollkommenen Continuitätsverhältniss, während sie in der Anordnung ihrer Zellen einigen Unterschied darbieten; die Zellen des Scleralepitheliums behalten nämlich ihren rundlichen, resp. cylindrischen Charakter bei und nehmen an der Oberfläche nicht die exquisite Plattenformation an. In Bezug auf ihren Kerngehalt zeigt sich kein wesentlicher Unterschied.

Was die Dicke des Epitheliums der Hornhaut betrifft, so variirt sie von 0,01‴—0,05‴ und ist dasselbe am dicksten an der Uebergangsstelle der letzteren in die weisse Augenhaut, während es sich gegen die Mitte der Hornhaut verjüngt. Um dasselbe auf eine etwa vorhandene Differenz an den verschiedenen Punkten des Umfanges der Hornhaut zu prüfen, theilte ich sie in 4 Stücke und machte in verschiedenen Richtungen Schnitte, war jedoch nicht im Stande, einen Unterschied zu finden.

Valentin hat angegeben, dass die Zellen des Hornhautepitheliums Ausläufer besitzen; es hat aber Koelliker (a. a. O. Nr. c. B. II. pag. 80) dieses dahin verbessert, dass in den Epithelialzellen durch den gegenseitigen Druck grössere und kleinere Grübchen sich bilden, die solche Ausläufer, wie sie Valentin beschrieb, vortäuschen können.

Was das physikalisch-chemische Verhalten des Hornhautepitheliums namentlich im Vergleich zu dem der weissen Augenhaut betrifft, so ist folgendes zu erwähnen: Kaltes, noch mehr warmes Wasser machen das Epithelium der Hornhaut quellen und es lässt sich dasselbe nach längerer Einwirkung (Maceration) als ein Häutchen (Cuticula oculi der Autoren) abziehen, während dieses bei dem Epithelium der Sclerotica nicht möglich ist, indem sich die Epithelialkörper desselben einzeln und nicht im Zusammenhange in Form von Membranen abstossen. Kali bewirkt eine noch viel bedeutendere Quellung als Wasser; es macht die Epithelialzellen ungemein durchsichtig; in geringerem Grade ist dies bei der Essigsäure der Fall, die deren Kerne namentlich sehr deutlich hervortreten lässt; Jod färbt das Epithelium intensiv gelb und macht es feinkörnig, Salpetersäure schwach gelb. — Die angeführten Reagentien wirken auffallender auf das Epithelium der Sclera wie auf das der Cornea. Diese Unterschiede sind namentlich sehr frappant in Bezug auf die Zeit, in welcher die Quellung geschieht. — Ich habe sehr häufig das Epithelium der ersteren beinahe ganz licht, das der letzteren erst im Beginn der Quellung gesehen nach Anwendung von Kali und Essigsäure bei gleicher Concentration.

Ich mache hierauf aufmerksam, weil es bisher wenig beachtet wurde und doch für die Pathologie des Epitheliums manchen Aufschluss geben mag; denn ich glaube, dass diese besonderen Eigenschaften der Epithelien entschieden zu den charakteristischen Veränderungen den Grund legen, namentlich zur vorhandenen Differenz der Erscheinungen an der durchsichtigen und weissen Augenhaut. — Während wir nämlich bei der ersteren ein Erheben des Epitheliums in Bläschenform in Folge der Einwirkung mechanischer oder chemischer Reize finden, bewirken diese bei der letzteren meistens nur eine Losstossung des Epitheliums. Es ist dieses eine

Thatsache, die ihre Begründung findet in dem oben angegebenen Verhalten und in der bedeutenderen Cohærenz der Formbestandtheile des Hornhautepitheliums. Ein weiterer Beleg für letztere ist auch noch darin gegeben, dass sich bei dem Hornhautepithelium häufig ein Conglomerat von Zellen losstösst, wodurch sie ein eigenthümlich facettirtes oder nadelstichähnliches Ansehen bekömmt. — Findet eine Exsudation unter das Epithelium statt, so erhebt es sich in Form von Bläschen, so dass es ganz uneben und rauh erscheint. — Ich will damit nicht sagen, dass nicht auch Bläschen in der Bindehaut der Sclera in Folge krankhafter Processe vorkommen, wie dies die Befunde bei scrophulöser Augenentzündung lehren; aber es fragt sich, ob diese in der Substanz der Bindehaut oder unter dem Epithelium ihren Sitz haben. — Sonstige Erkrankungen des Epitheliums sind noch zu wenig mikroskopisch untersucht und wir hätten nur noch der Veränderung des Epithelialüberzuges beim Staphylom zu erwähnen. Es kann hier nicht meine Absicht sein, auf die Frage einzugehen, ob wir im Staphylom eine Pseudocornea oder eine in Folge des krankhaften Processes veränderte Hornhaut vor uns haben; ich muss mich vielmehr darauf beschränken, zu erwähnen, in welcher Weise wir das Epithelium beim Staphylom verändert finden. — Wie bekannt, haben sich die Autoren dahin geeinigt, dass beim Staphylom ziemlich constant eine Hypertrophie der Epithelialschichte vorhanden ist; nur haben die einen diese Veränderung in den Vordergrund gestellt während Andere sie nur als eine die im übrigen Cornealgewebe vorhandenen Veränderungen begleitende Alteration darstellten. — Fr. Arnold hat in der Abhandlung von M. J. Chelius über das Staphylom (S. 29) einige mikroskopische Befunde niedergelegt, die, soweit sie die Epithelialveränderung betreffen, hierher gehören. — Er fand das Epithelium aus 3 Lagen bestehend, von denen die unterste aus länglichen senkrecht auf der Hornhaut stehenden kernhaltigen Körpern gebildet war, während die mittleren kernhaltigen Epithelien eine mehr rundliche Form hatten und die obersten aus kernlosen Plättchen bestunden, die in ihrer Form und in ihrem Verhalten gegen concentrirte Essigsäure und Kalihydrat mit den obersten Epidermislagen übereinstimmten.

Wir ersehen, wie schon aus dieser Beschreibung hervorgeht, auch noch aus den Abbildungen, dass sich die Epithelialkörper in derselben Weise beim Staphylom angeordnet finden, wie wir sie oben als normal beschrieben haben, nur mit dem Unterschiede, dass die Schichten in ungeheurem Maasstabe verdickt sind und die obere kernlos ist. Berücksichtigung verdient ausserdem, dass in einem andern Falle die untere Schichte im Zustand der Hypertrophie sich befand, während die übrigen mehr der Norm sich näherten.

II. Die Subepithelialschichte.

Sowohl die Existenz als die Bezeichnung der unter dem Epithelium befindlichen Schichte sind von der ältesten bis in die neueste Zeit ein Gegenstand der Uneinigkeit unter den Anatomen gewesen. Die Einen haben zwischen Hornhaut und Epithelium eine Schichte angenommen, die Andern läugneten sie. Unter Ersteren haben Mehrere sie als eine Fortsetzung der Tunica propria der Bindehaut der Sclera, die Meisten seit Bowmann als eine besondere Membran und zwar als vordere elastische Lamelle bezeichnet. — His hat nach Reichert's Vorgang den Namen vordere Grenzschichte vorgeschlagen und die Bezeichnung Bowmann'sche Membran als ungerechtfertigt verworfen. Dieser Ansicht trete ich bei, weil Bowmann erstens nicht allein und zweitens nicht zuerst auf deren Existenz aufmerksam machte, da mein Vater schon in dem ersten Theile seines anatomischen Handbuches (S. 212) darauf hinwies und Reichert (a. a. O. S. 88) zu gleicher Zeit mit Bowmann und unabhängig von dessen Forschungen auf sie aufmerksam machte. — Der Name Membrana elastica anterior ist nicht passend, weil sie die Eigenschaften einer elastischen Haut nicht besitzt, wie ich beweisen werde. — Die Bezeichnung von His (a. a. O. S. 9) „vordere Grenzschichte“ scheint mir desshalb ungeeignet, weil diese eigentlich durch das Epithelium dargestellt wird. Ich glaube daher, dass der Name Subepithelialschichte am geeignetsten ist, da er ihre anatomische Lage bezeichnet, ihr

Verhältniss andeutet und die Prioritätsfrage unberührt lässt — Was die Existenz einer subepithelialen Schichte betrifft, so haben schon Ribes sie geläugnet, Meckel (a. a. O. B. IV. S. 59), Stachow (a. a. O. B. XV. S. 582) und Eble (S. 60) sie in Zweifel gestellt; Henle lässt in seiner allgemeinen Anatomie (S. 320) auf das Epithelium die Substanz der Hornhaut selbst folgen; ebenso konnte Arthur Hassall (a. a. O. S. 394) von dem Vorhandensein einer solchen Membran sich nicht überzeugen und beruft sich auf die jedenfalls irrige Bowmann'sche Zeichnung, in der sich die vordere Lamelle dreimal so dick gezeichnet findet als die hintere. Auch Strube ist es nicht gelungen (a. a. O. Nr. a. S. 17), weder eine glashelle Membran noch eine Adnata aufzufinden, sondern er glaubt vielmehr, dass diese Membran nichts anderes sei als der vorderste Cornealtheil, in welchem die Körperchen, die etwas hinter derselben in einer ziemlich gleichmässigen Richtung ihre Begrenzung finden, nicht mehr vorhanden sind. — Dagegen sprechen sich Römer, Pappenheim, Arnold, Bowmann, Reichert, Luschka, His, Kölliker, Gerlach, Leydig etc. entschieden für die Existenz einer Subepithelialschichte aus.

Nach Römer (a. a. O. B. V. H. I. S. 21) existirt nicht nur ein Bindehautplättchen der Hornhaut, sondern es ist auch Träger von Gefässen. Pappenheim (a. a. O. Nr. c. S. 59) lässt an die Hornhaut die Tunica adnata sich begeben, welche aus Pflasterepithelium und Zellgewebe bestehe; letzteres soll sich meist in Form von Fasern finden, welche grossentheils der Länge nach und parallel, selten verfilzt, zur Cornea hin verlaufen etc. — Arnold (a. a. O. Nr. b. B. II. A. 2. S. 1007) bezeichnet sie als Faserschichte, während ihr Bowmann (a. a. O. Nr. a. B. III.), wie schon erwähnt wurde, einen elastischen Charakter zuertheilt. Er beschreibt sie als eine homogene, transparente und die vordere Grenze der Cornea propria bildende Platte, ein selbsständiges Gebilde, dessen Bestimmung zu sein scheint, die Convexität der Hornhaut gleichförmig zu erhalten; denn es gehen eine Menge filamentöser Stränge von allen Theilen ihrer hinteren Oberfläche und besonders von ihrem hinteren Rande aus in die Substanz der eigentlichen Hornhaut und der Sclerotica über, welche sich

an den Fasern und Membranen dieser Theile auf sehr schöne und künstliche Weise befestigen und dieselben anspannen und in ihrer richtigen Configuration unverändert erhalten. — Die Substanz dieser Stränge scheint gleich der Lamina elastica, von welcher sie ausgehen, dem gelben Element des areolaren Gewebes analog zu sein. — Von Säuren werden sie nicht afficirt. — Luschka (a. a. O. B. X. H. I. S. 26) erklärt die unter dem Epithelium befindliche Schichte für einen integrirenden Bestandtheil des Bindehautplättchens, das jedoch so fest mit dem Cornealgewebe zusammenhänge, dass eine Darstellung desselben für sich unmöglich sei. Er beschreibt es als ein dünnes Stratum, das, eine directe Fortsetzung eines Theiles der Conjunctivafasern, aus lichten feinen Fasern bestehe, welche sich vielfach durchkreuzen und ein grobes Netzwerk bilden.

Die übrigen Autoren stimmen in ihrer Beschreibung darin überein, dass die subepitheliale Schichte durch eine homogene Lamelle dargestellt werde, die die vordere Fläche der Hornhaut überziehe, sich von dem Cornealgewebe durch ihre physikalischen und chemischen Eigenschaften unterscheide und so fest derselben adhärire, dass eine Lösung im Zusammenhange noch nicht gelungen sei. — Die Einen geben an, dass sie als Fortsetzung des Bindehautsaumes zu betrachten sei, während Andere diesen Zusammenhang in Abrede stellen.

Die erstere Angabe, dass die Membran eine homogene und transparente sei, dass sie sich von dem Cornealgewebe durch die oben angegebenen Eigenschaften differenzire, kann ich bestätigen. Betreffend ihre Dicke bin ich bei meinen häufig vorgenommenen Messungen zu folgendem Resultate gekommen: Sie beträgt ungefähr 0,003—4 im Mittel; ihre grösste Dicke entspricht 0,005, ihre geringste 0,002. Ausserdem habe ich noch die Dickenverhältnisse an den verschiedenen Stellen der Hornhaut berücksichtigt, indem ich auf die gleiche Weise wie bei der Messung des Epitheliums verfuhr, und bin zu dem Resultate gekommen, dass sie ihre bedeutendste Dicke in der Mitte der Hornhaut erreicht, indem sie daselbst 0,004—5 beträgt, sich gegen den Rand der Hornhaut mehr verjüngt und zwar in der Weise, dass sie am oberen und unteren Rande am dicksten ist, d. h. durchschnittlich einer

Dicke von 0,003—4 entspricht, während wir nach Innen und Aussen nur eine Durchschnittszahl von 0,002 finden. Behufs der Controle füge ich hinzu, dass ich meine Messungen an getrockneten Hornhäuten in der Weise vornahm, dass ich mit einem scharfen Scalpelle ein senkrechtes möglichst dünnes Schnittchen führte und das dadurch gewonnene Stückchen in destillirtem Wasser aufquellen liess, wobei ich meistens die Grenze der homogenen Haut sowohl gegen das Epithelium als die Hornhaut ganz scharf erkannte. Die Angabe von Classen, dass die Subepithelialschichte beim Neugeborenen sich nur als schmaler Saum angedeutet finde und mit dem Alter zunehme, kann ich nicht bestätigen, indem ich sie auch beim Neugeborenen in einem der Dicke der Hornhaut angemessenen Verhältnisse sah und beim Erwachsenen nie eine auffallende Zunahme derselben mit dem Alter zur Beobachtung bekam. — Ich habe desshalb die Prüfung der Verhältnisse der Dicke derselben vorgenommen, weil ich überzeugt war, dass die Kenntniss derselben an den verschiedenen Stellen der Hornhaut wichtig sei für ihre später festzustellende Function und wegen ihres Verhältnisses zum Annulus conjunctivæ. — Bezüglich ihrer physikalischen Eigenheiten sind ausser der Transparenz und Homogenität noch folgende zu erwähnen: sie hat nämlich ganz wie die Descemet'sche Haut die Tendenz sich umzurollen und zwar nach Innen, wie dies auch schon His erwähnte. Gegen Reagentien verhält sie sich in der Weise, dass kaltes Wasser eine geringe Quellung derselben verursacht, während warmes Wasser dieselbe stark quellen macht und eine Aufrollung nach Innen bedingt; durch Essigsäure wird sie feinkörnig, ebenso durch Salpetersäure, welche letztere sie überdies gelb färbt; intensiver wird die Färbung, wenn man Kali hinzufügt; Jod erzeugt ebenfalls eine gelbe Färbung, das Millon'sche Reagens eine rothe; Salzsäure, Schwefelsäure und Zucker rufen keine sichtbare Veränderung hervor. — Jedoch muss ich bemerken, dass man die Reactionen an gut ausgewässerten Schnittchen vorzunehmen hat, indem die parenchymatöse Flüssigkeit der Hornhautsubstanz, wenn auch nicht das gleiche, so doch ein ähnliches Verhalten zeigt und diese dem ganzen Gewebe mittheilt.

Schon zuvor von der differenten chemischen Beschaffenheit der Subepithelialschichte und der Hornhaut überzeugt, wurde ich durch dieses Verhalten gegen Reagentien nicht nur darin bestärkt, sondern führte mich dasselbe auch auf den Gedanken, ob nicht durch sie eine Trennung dieser beiden Schichten ermöglicht werden könnte. — Obgleich ich in der Angabe von His, dass eine Isolirung selbst auf chemischem Wege nicht möglich sei und dass alle Reagentien, die wir zu der Zerstörung der Interzellularsubstanz anwenden, auch die Lamina anterior vertilgen, ein Verhalten, das in der Verschmelzung der Interzellularsubstanz der Hornhaut mit der vorderen Grenzschichte ihren Grund haben müsste, keine Aufforderung fand, so machte ich doch Versuche, indem ich voraussah, welchen Werth eine gelungene Lösung der Subepithelialschichte haben müsse für die Prüfung ihrer Natur, Function und namentlich ihres Verhaltens gegen die Bindehautschichte der weissen Augenhaut. — Meine ersten Versuche, die ich mit Erwärmen allein, dann mit Erwärmen und Essigsäure, ferner mit Kali allein und mit Kali und Erwärmen anstellte, wären allerdings geeignet gewesen, mich zu entmuthigen, bis ich endlich so glücklich war, folgende sehr geeignete Metdoden zur Isolirung zu gewinnen. — Ich mache von einer getrockneten Hornhaut und Sclerotica einen nicht zu dünnen vertikalen Schnitt, lasse denselben durch Wasser quellen, setze einen Tropfen concentrirter Salpetersäure hinzu und erwärme ganz schwach unter Ausübung eines möglichst gelinden Druckes mittelst einer Pincette, zwischen deren Armen sich das auf einem Objectenglas und mit einem Deckgläschen bedeckte Schnittchen findet. Es löst sich dann die Subepithelialschichte im Zusammenhange von der Hornhaut, ebenso die Bindehaut der weissen Augenhaut von ihrem unterliegenden Gewebe bis zum Annulus conjunctivæ, wo beide ziemlich fest haften, los; ein Verhalten, welches, wie ich später zeigen werde, eine einfache anatomische Begründung findet. — Ich löse sodann die beiden Membranen im Zusammenhange von der anhängenden Stelle vorsichtig mit feinen Nadeln, worauf man einerseits die abgelöste, d. h. isolirte Subepithelialschichte, stellenweise mit Epithelium bedeckt, andererseits die Tunica propria und Bindege-

websschichte der Scleralbindehaut, auf ersterer gleichfalls das Epithelium, in der Mitte die Uebergangsstelle mit noch anhängenden Bindegewebsfasern aus dem Annulus conjunctivæ zur Ansicht bekömmt (vergleiche Figur VIII.). Wenn man will, kann man mit Leichtigkeit noch die Bindegewebsschichte der Bindehaut der weissen Augenhaut entfernen, um ein ganz reines Bild zu erhalten; jedoch bleiben an der Uebergangsstelle immer einige Bindegewebsfasern aus bewussten anatomischen Gründen hängen. — Zum gleichen Resultate gelangte ich ausserdem, wenn ich das Schnittchen mit Kali, Salpetersäure und Erwärmen behandelte; eine andere sehr geeignete Methode ist Salzsäure und Erwärmen. — Die Methode mit Kali und Salpetersäure brachte ich seltener in Anwendung, weil sie die Membran sowohl als namentlich das Epithelium zu intensiv gelb färbt, während mir die Methode mit Salzsäure grosse Dienste leistete, namentlich beim mikroskopischen Studium der anatomischen Beschaffenheit der Membran, indem sie dieselbe intact lässt und nicht so feinkörnig macht, wie dieses bei der Salpetersäure der Fall ist.

Mit diesem Erfolg war ich natürlich einen bedeutenden Schritt in der anatomischen Kenntniss der Subepithelialschichte weiter gekommen und ich will daher meine Resultate kurz erwähnen und zwar in der Folgenreihe, dass ich zuerst ihr mikroskopisches Verhalten, dann ihr chemisches und physikalisches und schliesslich ihren Zusammenhang mit und ihre Uebergangsweise zu der Tunica propria der Bindehaut der Sclerotica bespreche.

Auch die isolirte Membran zeigt auf der Fläche wie auf dem Durchschnitt ein homogenes Aussehen; eine faserige Bildung ist nicht bemerkbar. Zerfällt die Membran in Folge zu heftiger Einwirkung der Reagentien in Stücke, so zeigen die Bruchstücke eben dasselbe homogene Aussehen und ebensowenig eine Andeutung von Streifung wie das Ganze; ebenso die Bruchflächen. Die auf die angegebene Weise abgelöste Membran wird der Tendenz, sich nach Innen umzurollen, verlustig, während die Descemet'sche Haut dieselbe beibehält. — Einen Zusammenhang der Membran mit den Bowm. Stützfasern, wie His vermuthet, nachzuweisen, war

mir nicht möglich. Ich glaube, dass dieselben erstens anderer Natur sind als die Grundsubstanz einerseits und die Membran andererseits, und dass ihnen zweitens auch eine andere Function zukömmt, als dies Bowmann selbst vermuthet. — Doch davon später.

Sehr interessant ist das Studium der Uebergangsstelle der Subepithelialschichte der Hornhaut in die Tunica propria der weissen Augenhaut. Während nämlich erstere 0,3—5‴ vom Rande vollständig homogen erscheint, wird sie nun feinkörnig; eine Beschaffenheit, die immer mehr zunimmt, je mehr man sich dem Rande nähert, bis sie endlich gerade an der Uebergangsstelle der beiden Häute in einander dicht mit feinen Körnchen versehen ist, in die sich schon einzelne grössere Kerne von rundlicher und elliptischer Form eingestreut finden, wie sie in der Tunica propria der Scleralbindehaut vorkommen, und man schliesslich dem eigentlichen Gewebe dieser begegnet. — Dieser Uebergang geschieht, wie hiermit angedeutet wurde, allmählich und entspricht der Weise, wie man sie bei andern Membranen, die in einander übergehen, findet, z. B. beim Uebergang der Lippenschleimhaut in die Lederhaut.

Zu erwähnen ist noch, dass einzelne Bindegewebsfasern aus dem Annulus conjunctivæ in die Membran aufsteigen, um sich an ihrer Bildung zu betheiligen, die sich jedoch bald verlieren und schon 0,1‴ vom Rande nicht mehr in ihrem Gewebe zu erkennen sind, während die übrigen unter der Subepithelialschichte noch eine gute Strecke weiter, jedoch in abnehmender Mächtigkeit, verlaufen, so dass man sie z. B. am oberen und unteren Rande noch 0,3‴—1‴, in seltenen Fällen noch 2‴ vom Rand entfernt findet, daher sie sehr leicht als Faserschichte der Subepithelialschichte genommen werden kann. — Nach dem, was ich gesehen, kann ich mich wenigstens für eine Faserschichte, die sich über die ganze Fläche der Hornhaut hinwegzöge, nicht aussprechen und denen nicht beistimmen, die der Subepithelialschichte einen faserigen Charakter zuschreiben; will jedoch damit nicht läugnen, dass es Fälle gebe, wo die Faserschichte die ganze Hornhaut nahezu überziehe. Ich selbst habe solche sowohl bei jüngeren als älteren Individuen, bei letzteren allerdings häufiger, unter-

sucht, in welchen, ohne dass eine Hypertrophie des Annulus conjunctivæ vorhanden war, sich die Bindegewebszüge 1—1,5‴ vom Rande der Hornhaut entfernt gegen die Mitte derselben zogen; führt man nun an solchen Hornhäuten Schnitte am Rande, so wird man eine Faserschichte finden, die die ganze Oberfläche überzieht.

Meinen Beobachtungen zu Folge sehe ich mich zu der Annahme bestimmt, dass erstens eine besondere Subepithelialschichte existirt, dass zweitens dieselbe homogener Natur ist, dass sie drittens in ununterbrochenem Continuitätsverhältnisse zur Tunica propria der Scleralbindehaut steht, und dass viertens sich unter ihr eine Faserschichte befindet, die in den meisten Fällen nur 0,3‴ über den Rand der Hornhaut ragt, ausnahmsweise dieselbe auch weiterhin überzieht, ohne dass man an einen pathologischen Process denken darf.

Wir hätten eigentlich jetzt die Natur und Function der Membran zu besprechen, ich will jedoch dieses Capitel nach Abhandlung ihres Gefäss- und Nervengehaltes vornehmen, indem diese zur Aufklärung derselben beitragen.

III. Die Gefässe der Subepithelialschichte.

Ueber den Gefässgehalt der Subepithelialschichte konnte man sich noch weniger einigen wie über die Existenz der letzteren, und es läugneten Autoren, welche diese zugaben, den ersteren.

Römer (a. a. O. S. 30) war der erste, der sich entschieden für den Gefässgehalt des Bindehautplättchens ausgesprochen und denselben durch Injection am normalen Auge nachgewiesen hat. Er sagt: Ob sich die Gefässe aus der Bindehaut des Augapfels in das Bindehautplättchen der Hornhaut verlängern, ist bis jetzt durch keine vollkommen gelungene Injection nachgewiesen worden. Obschon wir durch Sömmerring und Eble die besten Abbildungen darüber haben, so findet man an denselben, dass die Gefässe der Bindehaut doch nur bis zum Rande der durchsichtigen Augenhaut reichen und hier wie abgeschnitten aufhören. Dass

jedoch hier ihre Endigung nicht sein könne, sondern dass sie sich auch in das Bindehautplättchen der durchsichtigen Augenhaut fortsetzen, beweisen nicht nur die Gefässe, welche sich während der Entzündung der Bindehaut aus den serösen Capillargefässen durch gesteigertes Leben zu wirklich blutführenden umwandeln, wie es mehrere Ophthalmologen anführen und durch gute und naturgetreue Abbildungen erläutert haben, sondern auch meine bei einem zwei Monate alten nicht augenkrank gewesenen Kinde, welches an einer Auszehrung starb, vollkommen gelungene Einspritzung der Gefässe der Bindehaut der durchsichtigen Augenhaut, deren Verlauf ebenso ist, wie sie bei der Entzündung dieser Haut zum Vorschein kommen, nämlich vom Umfange der durchsichtigen Augenhaut bis zum Mittelpunkte derselben in länglichen Stämmchen und als unmittelbare Fortsetzung der Gefässe der Bindehaut des Augapfels selbst. — Er unterscheidet folgende Gefässschichten: Ein oberflächliches Gefässnetz in der Bindehaut der Sclerotica, gebildet durch die Zweige der oberen und unteren Augenlidschlagader und der Thränenschlagader. Zweitens ein tiefer liegendes Gefässnetz derselben Bindehaut, stammend aus den Muskelschlagadern und den Zweigchen der Ciliarschlagadern, welche abgegeben werden, ehe sie die Sclerotica perforiren.

Nächst Römer erwähnt Fr. Arnold in seinem Handbuch der Anatomie (B. II. Abth. 2. S. 988), dass er ein Präparat eines ganz normalen Auges besitze, in dem man die Arterienausbreitung in der Conjunctiva der Hornhaut noch vollkommener injicirt sehe, als dieses die bisherigen Darstellungen zeigen. Er bezeichnet sie als Vasa serosa. Auch Schultz (a. a. O. S. 171) spricht sich dafür aus, dass die durchsichtigen Theile des Auges blos durch plastische Gefässe ernährt werden. — Ebenso schliesst sich Hyrtl (a. a. O.) denjenigen an, welche dem Bindehautplättchen einen Gefässgehalt zuschreiben, indem er sich auf das Römer'sche Präparat bezieht und zugleich bemerkt, dass er ein injicirtes Präparat der Hornhaut eines Kindes besitze, in welcher sich die Gefässe 2‴ über den Rand hinaus erstrecken; er lässt jedoch die Gefässe in die Hornhaut selbst eindringen. — Gerlach (a. a. O. S. 481) läugnet zwar die Existenz von

serösen Gefässen, gibt aber an, dass beim Erwachsenen die der Bindehaut angehörigen Gefässe ganz deutlich am Hornhautrande capillare Schlingen bilden, während er aus der Sclerotica sehr feine nur 0,0025‴ breite capillare Gefässe die Nervenstämmchen in die Hornhaut begleiten und um dieselben langmaschige Netze bilden lässt. Er bezeichnet die Injection als eine sehr schwierige, nicht wegen ihrer Feinheit, sondern weil dieselben nicht direct aus grösseren Stämmchen entspringen und nur mit den wenig zahlreichen Capillaren der Sclerotica in Verbindung stehen. — Auch Luschka (a. a. O. S. 25) schreibt dem Bindehautplättchen Gefässe zu. Derselben Meinung ist Arlt (a. a. O. B. I. S. 5), und zwar spricht er sich in der Weise aus, nachdem er zuvor den Gefässreichthum des Bindehautsaumes erwähnt: Unter ihm und durch ihn hindurch treten die feinsten Aestchen der Ciliararterien in die Hornhaut, Gefässe, welche im normalen Zustande kein Blut führen, daher nicht sichtbar sind. Zu Gunsten der Existenz der Vasa serosa führt er ferner an, dass eine Neubildung von Blutgefässen mit solcher Geschwindigkeit, wie man hier ein Auftreten von Gefässen beobachte, nicht anzunehmen sei. — Coccius (a. a. O. Nr. a. S. 95) hat seröse Gefässe ganz eigenthümlicher Natur beschrieben, indem er angibt, dass es ihm gelungen sei, die Kerngebilde der Hornhaut zu injiciren, und er glaubt, dass durch diese die Vermittlung der Hornhauternährung zu Stande komme. Die im pathologischen Zustande Blutkörperchen führenden Gefässe theilt er in zwei Lagen, in die oberste, entspringend von den carminrothen, verschiebbaren, oberflächlichen Bindehautgefässen, welche oberflächlich im Limbus conjunct. liegen und die tiefen, die aus dem rothen Ciliarkranze entspringen. — Er weicht darin von Pilz (a. a. O. Nr. a. S. 5) ab, der 3 oberflächliche Gefässlagen annimmt, nämlich erstens solche, welche als Fortsetzung der ausgedehnten Conjunctivalgefässe sich nachweisen lassen und zwar jener Art von Bindehautgefässen, die sich als oberflächlich verschiebbares Netz darstellen; zweitens solche, welche oberflächlich verlaufend sich nur eine unbedeutende Strecke, kaum $^1/_2$‴, über den Hornhautrand hinaus in die Conjunctiva scleroticæ verfolgen lassen, alsdann sich allmählich in die die Hornhaut

gleichzeitig umgebende, gleichmässige, zonenartige Rosenröthe verlieren; und drittens solche, die sich vom Limbus conjunctivæ aus entwickeln. — Was pathologische Augen betrifft, so muss ich noch erwähnen, dass Schröder v. d. Kolk, Loder und Walther die Injection entzündeter Hornhäute mit Erfolg vorgenommen haben. — Henle und J. Müller haben sie im Fœtusauge nachgewiesen. Pappenheim's Abbildungen haben keinen Werth, weil sie nur die Randschlingen der Hornhaut betreffen. — Strube (a. a. O. S. 8) erkennt zweierlei Arten von Gefässen an, die einen auf der Cornealsubstanz, die andern in derselben, indem er hinzufügt, dass dieselben sich in pathologischen Processen erweitern, Blutkörperchen führen und desshalb zu Tage treten. Er hält beide Arten zur Genüge durch Injection für nachgewiesen; einzelne Gefässgruppen zu unterscheiden gelang ihm nicht, ebensowenig konnte er an gesunden Augen Gefässe bis in die Mitte der Hornhaut verfolgen.

So viele Stimmen sich nun auch für den Gefässgehalt der Subepithelialschichte sowohl als der Hornhaut selbst erhoben haben, so viel wichtige sprechen sich auch wieder gegen denselben aus.

So erklärt sich Henle (a. a. O. Nr. b. S. 325) gegen denselben beim Erwachsenen; Brücke (a. a. O. S. 10) erkennt ebenfalls nur die Capillarschlingen am Hornhautrande an; in gleicher Weise äussert sich Kölliker (a. a. O. Nr. c. B. II. H. 2. S. 622), indem er näher auf die Sache eingeht und die vorhin erwähnten Injectionen beanstandet. — Die Präparate von Schröder v. d. Kolk, Walther und Loder liefern nach Kölliker keinen Beweis für den Gefässgehalt im normalen Zustande, da die Gefässe im entzündeten Auge für neugebildet zu erklären sind; auch die Injectionen an Fœtusaugen sind für ihn nicht gültig, weil er annimmt, dass dieselben sich später rückbilden und obliteriren. Dem Römer'schen und Arnold'schen Präparate spricht er die Beweiskraft ab, weil sie nicht normal gewesen, ebenso dem von Hyrtl und Gerlach, weil bei denselben die Gefässe in der Rückbildung begriffen seien. — Auch die injicirten Kernfasern behandelt er misstrauisch, indem er anführt, dass mehrere Gründe dagegen sprechen und dass namentlich die

Beweiskraft der Methode von Coccius in hohem Grade erschüttert werde, wenn man erfahre, dass derselbe auch den wirklichen Kern der Capillare injicirt zu haben angibt, und wenn man an seinen Präparaten wahrnimmt, dass auch die im Hornhautgewebe selbst injicirten spindelförmigen Körper oft so dicht gedrängt beisammen liegen, dass man sich des Gedankens an Extravasate nicht erwehren könne. — Auch Chelius (a. a. O. Nr. a. S. 25) stellt die Existenz von Blutgefässen sowohl als serösen Gefässen in Abrede. Ebensowenig konnte sich Donders bei seinen Versuchen über die Regeneration der Hornhaut (a. a. O. B. I. H. 3. S. 392) davon überzeugen, dass dieselbe Gefässe habe, indem bei Abtragung von Hornhautstücken nie in dem untergehaltenen Gläschen ein Tropfen Blutes zu finden war. — His (a. a. O. S. 63) nimmt nur Capillarschlingen am Rande an und stellt die blinde Endigungsweise der Gefässe bei normaler Beschaffenheit des Auges in Abrede; das Verschwinden der beim Fœtus vorhandenen Gefässe lässt er theils auf dem Wege der Obliteration, theils der einfachen Rückbildung zu Stande kommen. Im Allgemeinen huldigen dieser, namentlich durch Köl-liker vertretenen, Ansicht die meisten neueren Mikroskopiker.

Bei diesem Stand der Dinge war es mir sehr erfreulich, in den Besitz eines Präparates zu kommen, das vielleicht Einiges zur Aufklärung dieser Sache beitragen wird, und um demselben die betreffende Gültigkeit zu verschaffen, muss ich bemerken, dass das Individuum, von welchem es stammt, erwachsen und an dessen Auge keine pathologische Veränderung vorhanden war. Ich hebe dieses hervor, um dem Vorwurfe zu entgehen, dass ich ein krankes Auge vor mir gehabt habe. — Ausser in diesem Falle habe ich noch in andern die Gefässe der Bindehaut der Hornhaut, wenn auch nicht so vollkommen, doch einzelne bis zur Mitte der Hornhaut verfolgen können. Die folgende Beschreibung bezieht sich daher nicht blos auf den Befund an jenem vollkommen injicirten Präparate, sondern auch auf mehrere andere Stücke. — Ich habe die Bindehaut der Hornhaut und weissen Augenhaut bezüglich ihres Gefässgehaltes von der Fläche und auf Durchschnitten geprüft und dabei eine Constanz in ihrer Anordnung

gefunden, die mich gewiss berechtigt, dieselbe für die normale zu erklären. Beim Studium dieses Gegenstandes hat mir ebenfalls die Salpetersäure grosse Dienste geleistet, da sie die Gefässe einestheils mit einer Schärfe zum Vorschein bringt, wie man sie nicht exquisiter wünschen kann, und da sie andererseits eine Verwechslung zwischen Gefässen und Nerven zur Unmöglichkeit macht. Die Methode, die ich einschlug, war ganz dieselbe, wie ich sie bei der Isolirung der Subepithelialschichte in Anwendung brachte, nur mit dem Unterschiede, dass auch die geringste Compression des Objectes dieses Mal vermieden wurde. — Bei Flächenobjecten nahm ich zuerst eine horizontale Spaltung der Hornhaut und des anhängenden Scleraltheiles vor, weil sich sonst das Stückchen zu sehr zusammenzuziehen pflegte. Die Injection der Gefässe des Auges wurde mit einer Gummilösung, die mit carminsaurem Ammoniak gefärbt war, vorgenommen und dann von der in der hiesigen anatomischen Anstalt gebräuchlichen Injectionsmasse, bestehend aus Leinöl, Wachs, Talg und Zinnober, nachgespritzt, um die erst injicirte Masse weiter zu fördern und einen Rückfluss derselben zu verhüten. — Ich muss bemerken, dass bald von der Aorta, bald von der Carotis, bald von der Ophthalmica aus die Injection vorgenommen wurde. Ein günstiges Zeichen für das Gelungensein des Objectes war die starke Wölbung der Hornhaut und die Füllung der Randschlingen, die beinahe bei jedem Objecte gelang, während das oben erwähnte Object von den vielen allerdings das einzige ist, bei welchem die Füllung der eigentlichen Bindehautgefässe der Hornhaut eine vollständige war. Indess bekam ich einigemal auch solche Bilder, wie sie Gerlach beschreibt, bei welchen sich diese langen Gefässe nur bis auf 2‴ vom Hornhautrande entfernt injicirt zeigten. Die Randschlingen der Hornhaut und der zweiten Gefässgruppe treten auch an nicht injicirten Stücken nach Anwendung von Salpetersäure beinahe immer sehr deutlich hervor, während die dritte Gruppe nur an mit Glück injicirten Stücken zur Beobachtung zu kommen scheint.

In Folge meiner vielfachen Untersuchungen bin ich zu dem Resultate gekommen, dass drei oberflächliche Gefässgruppen zu unterscheiden sind, wie dieselben in den Zeichnungen

sich dargestellt finden (Fig. I. II. VIII. IX.). — Die erste (cf. Fig. I. c., II. a. und IX. e.) ist die schon von Pilz und Coccius beschriebene, von den Gefässen der Tunica propria der Scleralbindehaut stammende, ziemlich leicht verschiebbare Schichte, die von der oberen und unteren Augenlid- und Thränenschlagader ihr Blut erhält. Die Gefässe setzen sich von der Tunica propria in die Subepithelialschichte der Hornhaut fort und bilden ziemlich weit, d. h. 0,5‴—1‴, in Ausnahmsfällen 1,5‴—2‴ über den Hornhautrand ragende Schlingen; ihre Stämmchen pflegen auf der Schlingenvertheilung der zweiten Schichte zu liegen; sie messen 0,0037‴—0,0040‴ im Durchschnitt, während ihre Schlingen 0,0033‴—0,0032‴ haben; sie führen somit noch Blutkörperchen und endigen alle schlingenförmig; es war mir wenigstens niemals möglich, blinde Endigungen zur Beobachtung zu bekommen. Man könnte dieser Gefässgruppe vielleicht den Namen einer conjunctivalen beilegen.

Die zweite Schichte (cf. Fig. I. b. u. IX. f.) wird durch diejenigen Capillarschlingen dargestellt, welche im Annulus conjunctivæ selbst liegen und hier schlingenförmig endigen; sie ragen nur in pathologischen Fällen über den Hornhautrand hinaus, indem der Annulus conjunctivæ sich über denselben hinausschiebt; auch an ihnen konnte ich blinde Endigungen nie beobachten. Sie stammen von den Muskelschlagadern und sind am oberen und unteren Rande sehr ausgebildet und stark, während sie am inneren Rande am schwächsten sind, etwas stärker am äusseren; ihr Dickendurchmesser beträgt durchschnittlich 0,004‴—0,005.‴ — Diese Schichte will ich als subconjunctivale bezeichnen.

Die Gefässe der dritten oder subepithelialen Schichte (cf. Fig. II. b. u. IX. h.) erhalten ihr Blut aus den vorderen bald früher, bald später in das Ende der Sclerotica eintretenden Ciliararterien und haben im Gewebe derselben eine bald mehr, bald weniger oberflächliche Lage; nach ihrem Verlauf durch die Sclerotica treten sie durch den Annulus conjunctivæ in die am Rande unter der Subepithelialschichte befindliche Faserschichte und begeben sich ungefähr 1,5‴—2‴ vom Hornhautrande entfernt in letztere selbst. Das Netz, das sie in der Subepithelialschichte bilden, ist ein weitmaschiges von

mehr oder weniger rhomboidaler Form; nur einzelne Gefässe zeigen eine bogenförmige Verbindung. Wie aus der Abbildung hervorgeht, verlaufen sie ziemlich gestreckt mit vielfachen Verzweigungen, häufig untereinander, selten mit den Gefässen der ersten Gruppe anastomosirend. Ich bin fest überzeugt, dass diese dritte Gruppe mit den von Gerlach beschriebenen langen Gefässen zusammenfällt, und es sprechen dafür folgende Gründe: Erstens, dass ich ihre Stämmchen wie Gerlach in der Sclerotica stets von einem ebenso verlaufenden Nervenstämmchen begleitet sah; der Nerv tritt mit dem Gefäss durch den Annulus conjunctivæ in die Faserschichte, nimmt jedoch von jetzt an einen von dem des Gefässes abweichenden Verlauf, wie unten beschrieben werden wird. Zweitens, dass auch bei meinen unvollständig injicirten Präparaten die Gefässe 2‴ vom Hornhautrand blind zu endigen schienen. Der Darstellung, der zu Folge die Gefässe Maschen um die Nervenstämmchen bilden, kann ich nicht beistimmen, da ich nie eine solche Anordnung gesehen; überdies verlaufen sie nicht in der Hornhautsubstanz, die ich meinen Untersuchungen zu Folge für gefässlos erklären muss, sondern in der Subepithelialschichte, wie aus der oben gegebenen Beschreibung erhellt.

Was nun die Frage betrifft, ob diese Gefässe seröse, d. h. nur Plasma, oder Blutkörperchen führende seien, so muss ich mich entschieden für die seröse Natur derselben aussprechen, indem sie nach ihrem Durchtritt durch den Annulus conjunctivæ höchstens 0,0025‴—0,0032‴ messen, während sie in der Mitte der Hornhaut nur eine Dicke von 0,0016‴—0,0020‴ besitzen, somit keine Blutkörperchen mehr führen können.

An dieser Stelle darf ich eine Bemerkung über die serösen Gefässe im Allgemeinen nicht umgehen.

Bekanntlich haben schon Boerhaave, Vieussens, Ferrein, Haller, Bleuland, Sömmerring, Bichat seröse Capillargefässe als solche bezeichnet, welche zu eng für den Durchgang eines Blutkörperchens sind und den Uebertritt der Säfte aus den Arterien in die Venen vermitteln. — Hovius beschrieb solche Gefässe, welche nur Plasma führen, in der Hornhaut. C. Fr. Th. Krause (a. a. O. B. I. Th. 1. S. 37) erwähnt unter dem Namen seröser Haargefässe

feinste Capillare von $^1/_{400}'''$—$^1/_{1100}'''$ im Durchmesser, welche keine Blutkörperchen, sondern nur den flüssigen Theil des Blutes durchlassen und niemals für sich vollständige Netze bilden, sondern nur einzelne Zwischenäste zwischen Capillargefässen von mittlerem Durchmesser bilden. Fr. Arnold sagt in seinem Handbuch der Anatomie (B. II. A. 1. S. 361), dass es Haargefässe gebe, deren Durchmesser geringer sei, als der eines Blutkörperchens, indem sie nur $^1/_{500}'''$ messen. Solche sehr feine Haargefässe werden an blutreichen Theilen, wie im Gehirn und in den Lungen, nur in geringer Zahl gesehen; dagegen trifft man sie an durchsichtigen Theilen, wie in der Bindehaut des Auges, wo sie für sich ein vollständiges, weitmaschiges Netz bilden. Sie lassen nur den flüssigen Theil des Blutes durch und können daher als seröse Haargefässe, Vasa serosa, bezeichnet werden. Es versteht sich von selbst, dass diese Gefässe, wenn sie sich erweitern, oder durch Flüssigkeit stark ausgedehnt werden, auch Blutkörperchen aufnehmen und dem blosen Auge als rothe Gefässe sich zu erkennen geben, wie dies in der Bindehaut der Cornea der Fall ist. Uebrigens erscheinen auch Gefässe, die so fein sind, dass sie nur eine Reihe Blutkörperchen durchlassen, dem blosen Auge durchsichtig. Jedenfalls wird durch das Vorkommen von Gefässnetzen, deren Röhrchen durchweg im normalen Zustande einen engeren Durchmesser haben als die Blutkörperchen, bewiesen, dass es seröse Gefässe gibt, d. h. Gefässe, welche sich von rothes Blut führenden Capillargefässen aus noch weiter in thierischen Theilen verbreiten, aber zu fein sind, um Blutkörperchen aufzunehmen. Der Ansicht von Schultz, Luschka und Hyrtl habe ich schon oben gedacht und es erübrigt nur noch zu erwähnen, dass der Letztere (a. a. O. S. 123) am Rande der Cornea bei glücklichen Injectionen feine Gefässchen nicht nur in das Conjunctivalblatt, sondern selbst in die Substanz der Hornhaut eindringen sah, welche niemals umbogen, um als Venen zurückzulaufen, sondern wie mit abgeschnittenen Enden aufhörten. Sie scheinen sich als wirkliche Vasa serosa noch weiter zu erstrecken, als sie injicirt wurden, und mit andern ihnen entgegenkommenden zusammenzumünden. — Ebenso spricht Bourgery (a. a. O.) von Gefässen, die von mikro-

skopischen Gefässnetzen entspringend und wiederum Netze bildend, nur $^1/_2$—$^1/_3$—$^1/_4$ vom Durchmesser eines Blutkörperchens haben.

Auf der andern Seite erklärten sich Albin, Mascagni, Prochaska gegen die Annahme von serösen Gefässen; auch Sömmerring hat sich in seiner letzten Schrift (a. a. O.) dieser Ansicht angeschlossen. — E. H. Weber (a. a. O. B. III. S. 50) erklärt es noch für zweifelhaft, ob es seröse Gefässe gebe. — Gerlach (a. a. O. L. II. S. 209) gibt an, dass die Resultate seiner Injectionsversuche denen von Hyrtl gerade entgegenstehen, indem es ihm nie gelungen sei, wirkliche seröse Gefässe in der Hornhaut nachzuweisen. Kölliker (a. a. O. Nr. d. S. 582) erwähnt, dass etwas den Vasis serosis Entsprechendes in der Hornhaut wirklich vorkomme, indem er beim Hund von den Randschlingen aus feine und feinste Fäden noch weiter in das Innere sich fortsetzen sah, die netzförmig unter einander zusammenhingen und an den Vereinigungsstellen meist etwas verbreitert waren. Er scheint somit der Annahme von Vasis serosis nicht abgeneigt zu sein.

Indem ich mich auf den Streit nicht weiter einlasse, erkläre ich nur, dass ich Gefässe injicirt habe, deren Dickenverhältnisse ein Durchgehen von Blutkörperchen nicht gestatten, die somit im normalen Zustande nur Plasma führen, dass diese Gefässe ferner nicht schlingenförmig in Venen sich umbiegen, nicht blind sich endigen, der Cornea selbst nicht angehören, sondern gestreckt verlaufend ein selbständiges, weitmaschiges Netz an dem peripherischen Ende derjenigen vorderen Ciliararterien bilden, welche durch den Rand der Sclera zur Bindehaut der Hornhaut treten. Dieses Gefässnetz gehört mithin nicht zu den intermediären Haargefässnetzen, welche den Uebergang des Blutes von den Arterien in die Venen vermitteln, sondern stellt sich als ein nur mit den Arterien in Zusammenhang stehendes, somit rein arterielles Netz dar. — Die Blutflüssigkeit, welche in dasselbe gelangt, muss unter einem höheren Druck stehen, wie in den nach den Venen hin offenen Capillaren von gleichem Durchmesser; sie muss mithin in reichlicherer Menge durch die Capillare in das angrenzende Parenchym der Hornhaut diffundiren, als

dies bei intermediären Capillaren der Fall ist, und sie kann nur bei ungleichen Druckverhältnissen auf die die Sehnen der geraden Augenmuskeln durchbohrenden vorderen Ciliararterien nach der einen oder andern Seite hin abfliessen. — Es existiren somit in diesem Sinne seröse, d. h. nur Plasma führende Gefässe. — Inwiefern dieser Befund einerseits zur Erklärung der pathologischen Erscheinungen an der Hornhaut manchen interessanten Beitrag liefert und welchen Rückschluss andererseits die pathologischen Processe auf die physiologische Bedeutung dieses Netzes erlauben, darauf werde ich bei Besprechung der Pathologie der Subepithelialschichte zurückkommen. — Die Structur dieser Gefässe betreffend, kann ich nur so viel sagen, dass sie ein Lumen haben müssen, weil ich sie mit Masse füllte, dass ihre Wandung homogen und nichts von Kernen in derselben zu bemerken ist; wenigstens erhielt ich solche Bilder, die auch nur einige Aehnlichkeit mit den Coccius'schen Kernfasern gehabt hätten, niemals.

Die Anzahl der Gefässstämmchen der scleroticalen Schichte schätze ich ungefähr auf 15—20; ich konnte dieselben zwar nicht zählen, schliesse dies aber aus dem Umstande, dass ein Gefässstämmchen sich immer in Begleitung eines Nervenstämmchens fand und der letzteren nach mehreren Zählungen zu schliessen 15—20 an der Zahl sind.

Oberflächlich auf dem vorderen Ende der Sclerotica, somit zwischen der subepithelialen und subconjunctivalen Gefässschichte, liegt ein Venennetz, das sich bis in den Annulus conjunctivæ erstreckt. Es wird gebildet durch zahlreiche feine Venen, welche aus dem Canalis Fontanæ entspringen und in die Stämmchen der vorderen Ciliarvenen übergehen. Es ist dies dasjenige Gefässnetz, welches sich als rosenrother Gürtel um die Hornhaut bei der Iritis und den Entzündungen der Bindehaut darstellt. — Dieses Venennetz lässt sich vom Canalis Fontanæ aus sehr leicht injiciren und findet sich in allen Fällen, in welchen der Canalis Fontanæ mit Blut überfüllt ist, in dem gleichen Zustande der Ausdehnung.

Arlt's (a. a. O. B. II. S. 28) Vermuthung, dass die Venen, welche man aus dem vorderen Theile der Sclera neben

den gleichnamigen Arterien austreten sehe, direct aus dem Ciliarbande und der Iris kommen und dass, wenn der Schlemm'sche Kanal als Blutleiter zu betrachten sei, derselbe, wie schon aus seiner Lage zu schliessen, die Bestimmung habe, das aus der Cornea, nicht aber das aus der Iris zurückfliessende Blut aufzunehmen, muss ich daher auf das entschiedenste zurückweisen. — Um nun zu erforschen, wie sich die einzelnen Gefässgruppen gegen die Subepithelialschichte verhalten, habe ich deren Isolirung auch an Stücken vorgenommen, bei denen die Randschlingen injicirt waren, und es zeigte sich hier, dass die erste und dritte Schichte derselben angehören, die zweite im Annulus conjunctivæ liege. — Die Gefässe der dritten Schichte hatten sich an diesen Stücken nicht gefüllt, sind desshalb in der Zeichnung nicht zu sehen (cf. Fig. VIII. a.).

Aus dem Gesagten geht hervor, dass die Subepithelialschichte Trägerin von Gefässen ist und zwar am Rande blutführende Capillare, in ihrer ganzen Ausdehnung dagegen solche Gefässe enthält, die nur Plasma führen.

IV. Nerven der Subepithelialschichte.

Schlemm (a. a. O. B. IV. S. 22) ist der erste, welcher erwähnt, dass Nerven zur Hornhaut treten; jedoch hat er dieselben nur bis zum Rande verfolgt. Nach ihm nehmen sie ihren Ursprung aus den Ciliarnerven, die sich hinter dem Orbiculus ciliaris in oberflächliche und tiefe Zweigchen theilen. Diese, grösser und an der Zahl mehr als jene, gehen zur Iris, die oberflächlichen dagegen gehen dicht an der harten Haut liegend über das Ligamentum ciliare nach vorn und senken sich in den Rand der Hornhaut so ein, dass sie am schiefen die Hornhaut am hinteren Umfang deckenden Rande der harten Haut bleiben, bis sie sich endlich dem Auge entziehen. — Nächst Schlemm gebührt Pappenheim (a. a. O. Nr. a. S. 281) das Verdienst, die Nerven weiter verfolgt zu haben. Er spricht sich dafür aus, dass die Nerven der Hornhaut selbst angehören und zwar aus folgenden Gründen:

Erstens werden auf der äusseren Fläche der Conjunctiva corneæ diese Nerven nicht gesehen, und entfernt man das Epithelium, so bemerkt man die Nerven auf der inneren, nicht auf der äusseren Fläche. Zweitens sieht man nach Entfernung der Iris und der Descemet'schen Haut die Nerven ebenso deutlich als früher. Drittens wird, so klar die Nerven bei ihrem Eintritte an der Peripherie zu unterscheiden sind, so trübe nach dem Centrum zu ihr Ansehen, bis sie endlich nur Bruchstücke erkennen lassen und zuletzt ganz unkenntlich werden. Die Grösse der einzelnen Fäden gibt Pappenheim auf $^1/_{800}$‴ an; doppelte Ränder haben sie keine, sind zahlreicher als die Gefässe und es sollen die letzteren immer früher endigen als die ersteren. — Valentin (a. a. O. S. 19) sah die Nerven der Hornhaut mit denen der Conjunctiva scleroticæ Anastomosen eingehen. Auch Bochdalek (a. a. O. Nr. a. B. IV. S. 122) gelang es bei Gelegenheit der Untersuchung der Scleralnerven die der Cornea zu verfolgen. — Purkinje (a. a. O. S. 292) gibt an, dass es ihm namentlich mittelst der Essigsäure gelungen sei, vom äusseren Rande gegen die Mitte zu ein ziemlich reiches Nervennetz zu entdecken. Die Elementarfasern dieses Netzes combiniren sich vielfach untereinander, so dass kein einziges Fädchen in die Substanz der Hornhaut sich zu verlieren und ebensowenig in die äussere Conjunctiva überzugehen scheine und es somit den Anschein gewinne, als habe man ein vollständig geschlossenes Nervennetz vor sich.

Ausser diesen Autoren haben sich auch Henle (a. a. O. Nr. b. S. 324) und Brücke (a. a. O. S. 10) für den Nervengehalt der Hornhautsubstanz ausgesprochen; ebenso erwähnt Coccius (a. a. O. Nr. a. S. 171), dass die Hornhaut der Empfindung nicht ermangle und zwar weder das Bindehautplättchen, noch die Hornhautsubstanz selbst. Die Zahl der Stämmcken gibt er zwischen 14 und 22 an. — Luschka (a. a. O. S. 23) macht auf die Leichtigkeit aufmerksam, mit welcher man Gefässe und Nerven verwechseln könne. Er macht diesen Vorwurf namentlich Pappenheim und Bochdalek und glaubt, dass nur jene Beschreibungen der Hornhautnerven zu berücksichtigen seien, welche die Gefässe nicht ausser Acht lassen. Luschka benützte bei seinen Forschungen

Präparate, welche er nach mehrstündiger Maceration in Essigsäure (verdünnt) zurechtmachte. Nach ihm besitzt die Faserschichte immer Nerven, welche meistens aus feinen Primitivfasern bestehen, sich dichotomisch theilen und nur da und dort bogenförmig anastomosiren; sie stammen von jenen der Conjunctiva scleræ und stehen mit denen der Hornhaut in innigem Zusammenhange. Auch die Hornhautsubstanz besitzt Nerven. — Gerlach (a. a. O. L. III. S. 482) lässt die Nerven der Hornhaut erst eine Linie vom Hornhautrande entfernt sich theilen. Er sagt weiter: „Durch diese Ramificationen, welche ausserordentlich schwer zu verfolgen sind, entsteht gegen die Mitte der Hornhaut ein feines Nervennetz.“ Theilungen der Primitivfasern selbst konnte er nicht beobachten. „Die Conjunctiva ist ungemein reich an Nerven“, sagt er an einer andern Stelle, „die Fasern sind dunkelrandig, ziemlich fein und nur einfach contourirt.“ Hier hat er Theilung von Primitivfasern beobachtet. — Kölliker (a. a. O. Nr. c. B. II. S. 622) zählte 24—36 Stämmchen von 0,02‴ Durchmesser, die durch Zweitheilung und reichliche Anastomosirung ein Nervennetz bilden. Die Nerven sind nur am Rande der Hornhaut dunkelrandig und haben 0,001‴ bis 0,002‴ im Durchmesser, werden dann bald marklos und helle; in den Stämmchen zeigen sich Bifurcationen, nie in dem Netze. — Das Nervennetz liegt noch in der eigentlichen Hornhautsubstanz, der vorderen Fläche jedoch näher, und scheint, da von freien Endigungen nichts zu sehen ist, lediglich aus einem anastomosirenden Netze zu bestehen. Er lässt auch Nerven aus der Conjunctiva bulbi in die Cornea gehen. — Eine von dieser Beschreibung in verschiedenen Punkten abweichende gibt Strube (a. a. O. S. 13), indem er behauptet, dass die Nerven nach häufiger Anastomosen- und Schlingenbildung in die Sclerotica zurücklaufen. Eine Verwechslung der Nerven mit Gefässen weist er entschieden zurück. Nach Strube finden sich Nerven in allen Schichten der Hornhaut und zwar soll ihr Verlauf nicht parallel der Hornhautoberfläche, sondern ein von hinten nach vorn gehender sein. — His (a. a. O. S. 59) erwähnt, nachdem er die Angaben der Autoren im Allgemeinen bestätigt, dass der Kerngehalt der Nerven bei jüngeren Individuen bedeutender sei als bei

älteren; überdies will er auch Theilungen von Primitivfasern in Stämmchen mittleren Calibers gesehen haben und zwar gewöhnlich in der Nähe eines eingelagerten Kernes. — Ihm kömmt namentlich das Verdienst zu, auf die dreieckigen Anschwellungen an den Trennungsstellen aufmerksam gemacht zu haben. Er vermuthet, dass diesen Knotenpunkten vielleicht der Charakter von Ganglienzellen zuzuschreiben sei.

Während nun die Einen der genannten Forscher den Nervengehalt lediglich der Hornhaut zukommen liessen, die Andern dieser und ihrem Conjunctivalüberzug, haben Andere nur die Nerven des letzteren anerkannt. So hat Fr. Arnold (a. a. O. Nr. b. B. II. A. 2. S. 1010), welcher in seiner Schrift über das Auge des Menschen (S. 27) die Existenz der Hornhautnerven in Abrede stellte, später sich dahin erklärt, dass die Nervenverzweigungen nicht in der Hornhautsubstanz, sondern in der Bindehaut endigen, weil die feineren Zweige sich alle nach der vorderen Fläche wenden. Aehnlich äussert sich Beck (a. a. O. S. 19), indem auch dieser nie Nerven in der Hornhautsubstanz gesehen haben will, sondern sie dem Bindehautplättchen der Hornhaut zuschreibt, während Hueck (a. a. O. S. 71) und Engel (a. a. O. IV. I. II. V. S. 311) Nerven der Hornhaut überhaupt in Abrede stellen, indem ersterer Schlemm den Vorwurf macht, dass er Fasern, welche vom Orbiculus ciliaris zur Aussenfläche des Corpus ciliare hinübergehen, für Nerven gehalten habe, und letzterer sich äussert, dass die Cornea des Menschen weder Nerven, noch Gefässe besitze und er beide entschieden in Abrede stellen müsse.

Schliesslich hätte ich noch eines Forschers zu erwähnen, der eine von allen andern abweichende Ansicht über die Nerven der Bindehaut der Hornhaut und deren Endigungen aufstellte. Ich will speciell hierauf eingehen und seine eigenen Worte citiren. W. Krause sagt nämlich in seiner Abhandlung über terminale Körperchen der einfach sensiblen Nerven (S. 147): „Kölliker hat in der Cornea ein Nervennetz von blassen Fasern beschrieben; demnach finden sich in den Stämmchen der blassen Hornhautnerven nur selten dichotomische Theilungen der Nervenfasern etc. (cf. ob. Citat). Ausführlicher hat sich His ausgesprochen. Er fand an den einzeln verlaufenden Fibrillen sehr häufig Theilungen, in

denen an den Trennungsstellen eine kleine dreieckige Anschwellung mit mehr oder minder deutlichem Kern wahrnehmbar ist; die aus der Anschwellung hervorgehenden Aeste sind dann bis zu einer ähnlichen Anschwellung an dem nächsten Knotenpunkte zu verfolgen, so dass ein geschlossenes Netzwerk entsteht, dessen Knotenpunkte als eine Art peripherischer Ganglienzellen angesehen werden können.“ W. Krause hat nun an der Cornea sowohl, als an andern Orten, z. B. in der Schlundschleimhaut des Wassersalamanders, in welcher Billroth (a. a. O. S. 148) solche Netze nachgewiesen hat, ferner in der Tunica nervea des Dünndarmes von Kindern nachgesucht, konnte sich jedoch von solchen weder an der ersteren, noch an der letzteren Stelle überzeugen; er fand vielmehr die doppelt contourirten Nervenfibrillen entweder isolirt scheinbar aufhören, oder in Endkolben übergehen, oder als blasse Fasern scheinbar frei und isolirt endigen, wie dieses letztere gerade in der Cornea der Fall war. Erst bei Anwendung von Essigsäure (wie Billroth) oder Holzessig (wie His) erhielt er ganz die gleichen Bilder wie diese beiden Forscher, namentlich bei der Maus. — Er fand aber zu gleicher Zeit, dass diese blassen Nervenfasern vollständig den feinsten Capillargefässen nach Anwendung derselben Methode gleichen, und glaubt desshalb, dass die Capillaren durch eine solche Maceration collabiren müssen, weil ihr Inhalt, namentlich auch der Blutfarbstoff, ausgezogen werde, während nur an den Theilungsstellen sich das Lumen theilweise erhalte und daselbst die dreieckige Anschwellung vortäusche; lägen nun vollends in diesen Anschwellungen Reste von Blutkörperchen, so spielen sie die Rolle der Kerne. Den Umstand, dass diese Fasern einen von dem der Gefässe abweichenden gestreckten Verlauf nehmen, glaubt er durch die Annahme beseitigen zu können, dass dieser gestreckte Verlauf der Gefässe bedingt sei durch das starke Quellen des Bindegewebes in Essigsäure und Holzessig, indem dadurch die Gefässe in die Länge gezogen würden. Was den charakteristischen Typus anbelange, so könne man sich bei der Maus leicht davon überzeugen, dass die doppeltcontourirten Nervenfibrillen einen ganz andern Verlauf nehmen, wenn man zu solchen Essigsäurepräparaten Kali hinzusetze.

Den Verlauf der blassen Nervenfasern in der Cornea speciell betreffend, theilen sich die vom Rande her eintretenden Stämmchen wiederholt in untereinander anastomosirende Aeste, von denen zuweilen einzelne isolirte marklose Nervenfasern abbiegen, die nach einem Verlauf, der bis über eine Strecke von 0,5‴ zu verfolgen war, plötzlich mit einer knopfförmigen Endanschwellung scheinbar frei aufhörten. Obgleich Krause der Annahme solcher knopfförmigen Endigungsweisen der Nerven sehr geneigt ist, so gibt er doch zu, dass er sie nur zweimal und da nur an Essigsäurepräparaten gesehen habe. An frischen Hornhäuten sah er die einzelnen Fibrillen sich blass werdend verlieren, auch Theilung an denselben konnte er nie beobachten. Aber auch an der Hornhaut gelang es ihm mittelst Holzessigs oder Essigsäure, die von His beschriebenen Netze zu sehen mit den dreieckigen Anschwellungen. Dass es ein geschlossenes Netz sei, lässt sich nach Krause auch an diesen Präparaten nicht constatiren. Gerade hier, sagt er weiter, ist es sehr deutlich, wie geeignet die beschriebene Methode der Maceration in Essig und Holzessig ist, um leere Gefässe der Conjunctiva und Cornea so sichtbar zu machen, wie auf keine andere Weise möglich sein dürfte, während dagegen die Erkennung des anderweitig bekannten Verlaufes isolirter doppeltcontourirter Nervenfasern in der Conjunctiva und die Auffindung von Endkolben bei dieser Untersuchungsmethode mit kaum zu überwindenden Schwierigkeiten verknüpft ist. Am meisten ist er daher für Henle's (a. a. O. Nr. b. S. 44) Ansicht, der dieselbe für obliterirte Capillaren, Reste des beim Fœtus die ganze Cornea bedeckenden Gefässnetzes hält; jedoch weist er auch Kölliker's frühere Vermuthung nicht zurück, der die von ihm beobachteten ähnlichen Fasernetze in der Cornea des Hundes für seröse Gefässe erklärt hat. — Krause nimmt für seine Ansicht ferner die Bemerkung von His in Anspruch, dass er die Nervenfasern namentlich bei entzündeten Augen deutlich gesehen habe, indem er glaubt, dass dieser Umstand einfach darin seine Erklärung finde, dass es Gefässe seien.

Nachdem nun durch Krause die Existenz der Nervennetze der Hornhaut von neuem wieder in Zweifel gezogen

wurde, so hielt ich es ungeachtet der Bemerkung von His, dass dieselben durch die gründlichsten Forschungen festgestellt seien, für gerechtfertigt, wenn ich mich abermals an deren Studium wagte. — Ausserdem richtete ich mein Augenmerk darauf, ob die feinsten Nervennetze der Subepithelialschichte oder der Hornhautsubstanz selbst angehören und ob, wie His angibt, die Knotenpunkte wirklich für Ganglienzellen zu erklären seien.

Die Methode, die ich bei der Verfolgung der Nerven anwandte, bestand bei Flächenansichten darin, dass ich eine getrocknete Hornhaut in 4 Stücke theilte und eines dieser Viertel in Wasser legte, einen möglichst dünnen Flächenschnitt machte und diesen nach der oben angegebenen Weise mit Salpetersäure behandelte. Ich erhielt dann ausgezeichnet scharfe Bilder und es war mir möglich, mittelst veränderter Focaldistanz die Nerven nach allen Richtungen zu verfolgen. Ausserdem prüfte ich das Verhalten der Nerven an frischen Präparaten mit und ohne Anwendung von Essigsäure, ferner an Hornhautstücken, die in Holzessig und Essigsäure längere Zeit gelegen waren, an Kalipräparaten; es bot mir aber die erste Methode immer die besten Bilder, während ich die Befriedigung hatte, an allen Präparaten, welche Methode ich auch angewendet hatte, das gleiche Verhalten der Nerven zu beobachten. — Bemerken muss ich hier noch, dass, will man die Nerven an frischen Präparaten ohne Anwendung von Reagentien verfolgen, sich dazu am besten die Augen von Neugeborenen eignen, nur muss man zuvor sehr vorsichtig alles Epithelium entfernen. — Diese Prüfung des Verhaltens der Nerven an frischen Präparaten und an solchen, die mit den verschiedensten Reagentien behandelt wurden, und demnach die Erreichung eines immer gleichlautenden Resultates werden mir den Vorwurf ersparen, den Krause His und Billroth macht, dass sie durch ihre Maceration in Essig und Holzessig aus Gefässen Nerven gemacht; einen Vorwurf, den ich um so entschiedener zurückweisen muss, weil ich sehr häufig Gefässe und Nerven mittelst der ersten Methode an einem Präparate beobachten konnte und selbst an dem glücklich injicirten Stücke die Nerven neben den langen Gefässen verfolgte. — Wie ich später

ausführen werde, kann ich die Befunde von His im Allgemeinen bestätigen und es weichen die meinigen von den seinigen nur in einzelnen Punkten ab. Ich fühle mich daher verpflichtet, die Befunde dieses Forschers den Angriffen Krause's gegenüber zu wahren, indem ich versichern kann, dass His die Nerven nicht mit Gefässen verwechselte und dass überdies der Holzessig nicht die Wirkung hat, die ihm Krause zuschreibt, obgleich ich mich desselben nur der Controle halber bediente und im Ganzen die erste Methode vorzog.

Die Nerven der Subepithelialschichte der Hornhaut stammen von den Ciliarnerven, welche, in das vordere Ende der Sclerotica eindringend, sie durchbohren, ziemlich oberflächlich in deren Gewebe verlaufen und von den oben erwähnten Gefässstämmchen der scleroticalen Schichte begleitet sind; die Anzahl der Nervenstämmchen variirt von 15—20. Sind Nerv und Gefäss unterhalb des Annulus conjunctivæ angelangt, so erfährt der Nerv gewöhnlich hier eine Theilung, indem der eine Zweig durch den Annulus conjunctivæ tritt, um mit den Nerven der Conjunctiva scleroticæ zu anastomosiren, während der andere und bedeutendere Zweig mit dem Gefäss in die Faserschichte der Bindehaut der Hornhaut sich begibt. — Es ist jedoch hier die Anordnung nicht so regelmässig und constant, wie wir dies bei den Nerven fanden, indem sehr häufig der grössere Nervenast, statt das Gefäss zu begleiten, direct in die Hornhaut zu verlaufen scheint, 1‴—1,5‴—2‴ von deren Rand plötzlich umbiegt und unter vielfachen Theilungen zur Subepithelialschichte verläuft. — Ebenso sind die Dickenverhältnisse der einzelnen Nervenstämmchen sehr variabel, indem sie von 0,005‴—0,01‴ betrugen, wie auch ihr Markgehalt ein sehr wechselnder ist, da sie schon 1‴ vom Hornhautrande entfernt blass werden, während sie zuvor als dunkelrandige sich darstellten. Eine Linie vom Hornhautrande kommen sie schon ziemlich oberflächlich zu liegen; es beginnen an dieser Stelle die dichotomischen Theilungen der Stämmchen in blasse Primitivfasern. Anastomosen habe ich in der Hornhautsubstanz selbst nie gesehen; dagegen findet sich in der Subepithelialschichte ein sehr zierliches und durch vielfache Anastomosen gebildetes

Nervennetz, wie dasselbe in Figur I. d. VIII. c. gezeichnet ist. — Um zu beweisen, dass dieses Nervennetz wirklich in der Subepithelialschichte liege und nicht in der Hornhautsubstanz selbst, habe ich ein Stück getrockneter Hornhaut in verdünnte Essigsäure gelegt und kurze Zeit in derselben quellen lassen, um dann möglichst feine Schnitte von der Fläche zu machen; überdies habe ich zahlreiche Ablösungen der Subepithelialschichte an verticalen Hornhautschnittchen vorgenommen und bin durch dieses Verfahren zu dem Resultate gekommen, dass die Nervenstämmchen sich allerdings schon in der Hornhaut theilen, dass auch reichliche Primitivfasern schon im vorderen Dritttheile der Hornhaut vorkommen, dass sie jedoch niemals sich gegenseitig in derselben verbinden, sondern dass dies immer erst in der Subepithelialschichte der Fall ist, und dass sie somit namentlich die Besitzerin der feinen Netze und dreieckigen Anschwellungen ist (cf. Fig. VIII. c.). — Ich muss übrigens noch einmal hervorheben, dass ich dem vorderen Dritttheil der Hornhaut den Nervengehalt nicht abspreche, wohl aber den Besitzthum von Nervenendplexus. — Nerven in den zwei letzten Dritttheilen aufzufinden war mir ebensowenig wie His möglich und muss ich daher die Angabe von Strube, dass Nerven in allen Schichten der Hornhaut zu treffen seien, entschieden in Abrede stellen.

Bei den Flächenschnitten, namentlich wenn sie von der Hornhautoberfläche schief gegen die Sclerotica geführt wurden, war es mir sehr häufig möglich, das Nervenstämmchen bis zu seinen feineren Vertheilungen zu verfolgen und auf diesem Wege noch mehr Gewissheit zu erhalten, dass ich es hier wirklich mit Nerven zu thun habe. His ist desshalb in seinem vollen Recht, wenn er dieses als das sicherste Criterium angibt, und Henle's Einwurf, dass dieses Verfahren keine Beweiskraft übe, hat desshalb keine Gültigkeit, weil die Nerven von den Gefässen nicht, wie er angibt, begleitet werden, diese vielmehr einen ganz andern Verlauf nehmen, wie aus den beiden Figuren mit Evidenz zu ersehen ist.

Was die Anastomosirung der Nervenprimitivfasern betrifft, so kommt dieselbe durch Vermittlung dreieckiger Knotenpunkte zu Stande und zwar in der Weise, dass sich

meistens 3 Nervenfäden in einem Knotenpunkte finden, ausnahmsweise auch vier, in welchem Falle jedoch die Knotenpunkte ihrer dreieckigen Form verlustig werden und mehr ein unregelmässiges Viereck zu bilden pflegen. — Sehr häufig ist die Ansicht dieser Knotenpunkte durch einen drei- bis vierzipfeligen Körper getrübt, wie auch Krause erwähnt, der sich bei näherer Untersuchung als eine Epithelialzelle darstellt, wie auch aus seinem Kerne namentlich in Essigsäurepräparaten ersichtlich ist. — Warum nun die Epithelien gerade an dieser Stelle hartnäckiger haften, als an den übrigen, vermag ich nicht zu erklären, da ich wenigstens nie einen Nervenausläufer in dieselben eintreten sah, wie dieses Coccius in seiner neuesten Schrift über das Glaukom (S. 86) behauptet; ein Umstand, der, im Falle er Bestätigung gefunden hätte, dieses eigenthümliche Verhalten hätte erklären können. — Coccius ist nämlich zu der Thatsache angeblich gelangt, dass unmittelbar unter dem Epithelium der Hornhaut die letzte Endigung der Nerven stattfindet und sich hier in einem ausgebreiteten Lager von Ganglienzellen repräsentirt, dass diese peripherischen Ganglienzellen aber erst die vorletzte Art der Endigungen der Nerven sind, indem die feinsten Fasern, welche aus Theilungen von Primitivfasern hervorgegangen sind, in die Ausläufer der Ganglienzellen endigen. Ich konnte mich von diesem Verhalten der Nerven ungeachtet vielfacher Bemühungen nicht überzeugen und muss daher vorläufig die Ansicht beibehalten, dass diese beschriebenen Plexus die letzten Endigungen der Hornhautnerven darstellen.

Was die Knotenpunkte betrifft, so erscheinen dieselben als lichte Körper mit feinkörnigem Inhalt; einige besitzen einen deutlichen Kern, anderen mangelt derselbe; welches letztere Verhalten beim Erwachsenen das gewöhnliche ist. — Ein Kernkörperchen konnte ich nie beobachten, obgleich ich bei Untersuchung der Nervenknoten immer an frischen Präparaten arbeitete, denen ich erst behufs der besseren Einsicht Essigsäure hinzufügte. Ich erwähne dieses Verfahrens, damit man mir nicht den Einwurf mache, dass die lang einwirkende Essigsäure die Kerngebilde und gerade das Kernkörperchen zerstört habe. — Kurz vor dem Eintritt der Ner-

venprimitivfasern in die Knotenpunkte findet man sehr häufig an ersteren eine lichte Anschwellung, in der sich beim Erwachsenen allerdings selten ein Kern findet.

His legt, wie erwähnt, den Knotenpunkten den Charakter von Ganglienzellen bei und Billroth schliesst sich seiner Ansicht an; ich kann jedoch dem Ausspruch dieser beiden Forscher nicht beipflichten, indem diesen Gebilden die wesentlichsten Charaktere, die man von einer Ganglienzelle verlangt, abgehen, nämlich der bläschenförmige Kern mit grossem Nucleolus. Die Mikroskopiker unserer Zeit haben den Begriff einer Ganglienzelle dahin festgestellt: dass es eine Zelle ist mit granulirtem Inhalt, die ohne Ausnahme einen bläschenförmigen Kern mit grossem Nucleolus besitze. Wollen wir an diesem Begriffe festhalten, so dürfen wir diesen Knotenpunkten den Namen einer Ganglienzelle nicht geben. Ich glaube vielmehr, dass wir sie nach dem jetzigen Stand der Sache als Zusammenflussstellen von meistens drei, selten vier Nervenprimitivfasern bezeichnen müssen. Eine Begründung für meine Ansicht suchte ich zu erhalten in der Entwicklungsweise dieser Dreiecke und verfolgte daher dieselbe vom Neugeborenen bis zum Fœtus von vier Monaten. Die Untersuchungen am Neugeborenen habe ich beim Menschen, die an dem Fœtus beim Kalbe vorgenommen, weil frische menschliche Embryonen mir nicht zu Gebote standen und die in Alkohol conservirten sich als ungeeignet herausstellten. Ich gelangte dabei zu folgenden Resultaten.

Beim Neugeborenen zeigen sich die Dreiecke in (cf. Fig. IV.) ähnlicher Weise, wie beim Erwachsenen, als lichte Körper, nur mit dem Unterschiede, dass sie fast alle einen Kern besitzen. Ebenso sind die Anschwellungen im Verlauf der Nerven häufiger und zeigen zum Theil in diesen einen Kern, namentlich in denjenigen Anschwellungen, die in die Nähe eines Dreieckes zu liegen kommen.

Im achten Monate findet man in den Knotenpunkten (cf. Fig. V.) manchmal mehrere Kerne, ebenso in den Anschwellungen im Verlauf der Nerven; auch die Nervenstämmchen zeigen einen ziemlich bedeutenden Reichthum an Kernen, die man beim Erwachsenen immer vermisst. Die Nerven selbst erscheinen lichter; die in den Primitivfasern eingestreuten

Kerne liegen einander näher, namentlich aber die Kerne in der Nähe der Knotenpunkte.

Im sechsten Monat (cf. Fig. VI.) zeigen sich ähnliche Verhältnisse; nur ein Umstand war besonders auffallend, dass sich nämlich die Kerne in den Knotenpunkten genau an der Stelle fanden, wo die Nervenfäden einmündeten. Der Zwischenraum zwischen zwei Kernen in den Nervenfäden ist nur durch einen sehr lichten Streifen ausgefüllt.

Im vierten Monat ist die Verfolgung der Nerven eine äusserst schwierige. Die Nerven selbst stellen sich als lichte Fäden dar, die eigentlich nur an ihren etwas schärfer hervortretenden Kernen zu erkennen sind. Die ebenfalls sehr lichten Dreiecke besitzen 3—4 Kerne; ihr Zusammenhang mit den Nervenfäden ist kaum mehr zu verfolgen.

Aus diesen Befunden glaube ich schliessen zu dürfen, dass der Kernreichthum in den Dreiecken sowohl als Nervenfäden lediglich einer Entwicklungsphase angehört, da er sich später vermindert, dass ersteren somit die functionelle Bedeutung, die ihnen Billroth zuschreibt, nicht wohl zukömmt; dass ferner in keiner Entwicklungsperiode der Knotenpunkte, soweit deren Verfolgung möglich ist, ein bläschenförmiger Kern mit einem Nucleolus zu beobachten ist und dass auch die Entwicklung keine Anhaltspunkte bietet für die Ansicht, dass die dreieckigen Knotenpunkte die Rolle von Ganglienzellen haben. Eine bestimmte Behauptung über die Bildung derselben wage ich nicht aufzustellen, indem ihre weitere Beobachtung vor dem vierten Monate sich dem Auge entzog. Doch ist mir die Deutung meines Befundes am wahrscheinlichsten, dass einige oder mehrere Bildungszellen in der Regel in der Weise zusammentreffen, dass eine mittlere Bildungszelle durch drei Ausläufer sich mit den spindelförmigen Körpern an den Enden dreier Nervenfasern vereinigt. Mit der weiteren Entwicklung schwinden die Kerne der Nervenanschwellungen und zuletzt die der dreieckigen Bildungszellen, wesshalb man beim Erwachsenen nur selten solche findet. — Gegen die Ansicht, dass die Knotenpunkte gleich den Ganglienzellen Ausflussgebilde für Nervenfasern sind, spricht die Thatsache, dass, wie oben erwähnt wurde, in allen Ganglienzellen der Kern mit dem Kernkörperchen persistirt

und nicht wie in den Bildungszellen mit vollendeter Entwicklung der betreffenden Faser untergeht. — Eine weitere Bestätigung für den Satz, dass die Knotenpunkte lediglich Zusammenflussstellen seien, liegt auch in den Befunden an der Haut von Rana esculenta und in dem Mesenterium derselben, indem sich an den Stellen, wo Nervenprimitivfasern zusammenfliessen, ebenfalls Dreiecke finden, die grosse Aehnlichkeit mit den oben beschriebenen haben, aber immer kernlos sind und denen darum nicht der Charakter von Ganglienzellen zugewiesen werden kann. Ihre Beobachtung ist vielleicht Axmann (a. a. O. S. 60) desshalb entgangen, weil sie ungemein licht und erst nach Anwendung von Salpetersäure zu erkennen sind.

Ich schliesse hiermit die Beschreibung der Nerven, indem ich vermeide, Bekanntes zu wiederholen, und hebe nur noch folgende Sätze hervor:

1) Die Nerven der Subepithelialschichte bilden ein geschlossenes Netz von Endplexus, deren Zusammenflussstellen als Knotenpunkte sich darstellen.

2) Die Endplexus gehören lediglich der Subepithelialschichte an, während das vordere Drittheil der Hornhaut wohl auch Nervenfasern besitzt, die aber nur durch sie verlaufen.

3) Die Knotenpunkte sind nicht als Ganglienzellen auszugeben, sondern nach den jetzigen Begriffen von einer Ganglienzelle und deren Entwicklung nur für Zusammenflussstellen von Nervenprimitivfasern zu erklären.

V. Physiologie der Subepithelialschichte.

Die Natur der subepithelialen Schichte betreffend, hat man schon seit lange vielfach darüber gestritten, ob man es hier mit einer serösen Haut, mit einer Schleimhaut oder mit einem epidermoidalen Gebilde zu thun habe. — Die neueren Mikroskopiker haben diese Frage vollständig fallen lassen und Bowmann hat ihr den Namen einer elastischen Membran zugelegt. Dass diese Benennung eine unrichtige ist,

habe ich bei Gelegenheit der Nomenclatur schon erwähnt und zwar desshalb, weil sie, wie auch His und Reichert angeben, durchaus den Charakter des elastischen Gewebes nicht theilt. — His erklärt sie für eine Haut, zusammengesetzt aus reichlicher abgelagerten Schichten von Intercellularsubstanz. Es ist dies eine Ansicht, der ich nicht beipflichte, weil die Membran einige von der Grundsubstanz verschiedene Reactionen zeigt, und welche an Wahrscheinlichkeit dadurch eingebüsst hat, dass es mir gelang, die Membran von der Hornhaut zu isoliren. Ich halte es daher nicht für unpassend, die Frage der früheren Forscher wieder aufzunehmen, ob die subepitheliale Schichte einen serösen oder epidermoidalen Charakter, oder den einer Schleimhaut besitze, und zwar um so weniger, weil es mir gelungen ist, den Zusammenhang derselben mit der Tunica propria der Bindehaut der Sclerotica nachzuweisen. Es erübrigt nun, die Beweise zu führen, dass die Subepithelialschichte erstens kein Bindegewebe ist, somit nicht in die Kategorie der elastischen, serösen und bindegewebigen Gebilde insbesondere fällt, sondern dass ihr die Eigenschaften des Schleimhautgewebes und die Charaktere einer Schleimhaut zukommen.

Sie unterscheidet sich vom Bindegewebe durch ihr mikroskopisches Verhalten; während sie nämlich bei längerer Einwirkung von Essigsäure feinkörnig wird, wird das Bindegewebe in Folge starker Quellung unsichtbar; langes Kochen mit Wasser löst das Bindegewebe, sie nicht; dazu kommt noch die oben erwähnte Differenz des Verhaltens gegen Reagentien.

Dafür, dass sie eine Schleimhaut ist, sprechen dagegen erstens ihr reichlicher Gefäss- und Nervengehalt, ferner ihr mikroskopisches und mikrochemisches Verhalten, ausserdem ihr Continuitätsverhältniss mit der Tunica propria der Scleralbindehaut; sie stellt, wie schon Bowmann im Gegensatz zu seiner unpassend gewählten Nomenclatur erwähnt, die basement membran der Schleimhäute dar. Fr. Arnold und Luschka treten dieser Ansicht bei. Ist aber nun die Subepithelialschichte eine Schleimhaut, so geht daraus hervor, welche wichtige Rolle sie bei der Ernährung der Hornhaut spielen wird; sie ist jedenfalls die Vermittlerin derselben,

indem sie die Trägerin der Gefässe ist, und wenn auch diese Gefässe keine Blutkörperchen durchlassen, so führen sie doch der Hornhautoberfläche das Blutplasma zu, von welcher es durch das Kanalsystem der Hornhaut in dieselbe eingeführt wird.

Es kann hier meine Absicht nicht sein, auf die Controverse einzugehen, ob wir in den sogenannten Bindegewebskörperchen wirkliche Zellen mit besonderen Wandungen oder nur interlamellare Räume vor uns haben, ob das Kanalsystem der Hornhaut durch ein Röhrensystem mit eigenen Wandungen oder ein System von Kanälen dargestellt wird, deren Wandungen die anliegenden Parenchymtheile bilden. Um so weniger kann ich gewillt sein, diese Streitpunkte hier abzuhandeln, als ich einerseits nicht genügend Untersuchungen anstellte, um mich für die eine oder andere Ansicht zu entscheiden, und andererseits es für die Erklärung der Ernährung der Hornhaut ziemlich gleichgültig ist, welche von diesen Ansichten die richtige sein mag. — Ich bin bei meinen Untersuchungen bezüglich des Kanalsystemes zu folgenden Resultaten gekommen.

Auf der vorderen Fläche der Hornhaut finden sich erstens die Plasma führenden Capillare, welche der Subepithelialschichte angehören, und zweitens ein System von Kanälchen, welche unter der Subepithelialschichte liegen und in reichlicher Anzahl und Anastomosenbildung sich vertheilend in vielfach vorhandenen Centralpunkten sich sammeln, die von variirender Grösse und körnigem Aussehen sich wie Mittelpunkte von büschelförmig sich ausbreitenden Strahlen darstellen. — Ich wurde zu der Annahme, dass diese Kanälchen zur Vermittlung des Stoffwechsels in der Hornhaut dienen, durch den Befund geführt, dass ich sie bei Augen, die mit carminsaurem Ammoniak injicirt waren, sehr deutlich mit röthlicher Flüssigkeit gefüllt sah, während das übrige Gewebe, mit Ausnahme der Centralpunkte, in denen sich diese Kanälchen sammelten, keine Spur von rother Färbung zeigte. — Ich sah dieses System von Kanälchen sowohl an frischen Präparaten, an denen das Epithelium sorgfältig entfernt war, als auch an mit Essigsäure behandelten Stücken. Die günstigsten Bedingungen für ihr Studium boten immer injicirte Stücke.

In dritter Reihe stehen, als vermittelnde Glieder zwischen dem genannten System einerseits und dem durch die sogenannten Bindegewebskörperchen dargestellten Kanalsystem andererseits, die sogenannten Bowmann'schen Stützfasern, die wie bekannt in verschiedener Richtung und reichlicher Anzahl vielfach sich kreuzend zu dem Cornealgewebe verlaufen und in offenem Zusammenhange mit den Bindegewebskörperchen stehen. Sie unterscheiden sich von der übrigen Hornhautsubstanz durch ihren lichten Glanz und dadurch, dass sie durch Reagentien, welche auf das Hornhautparenchym wirken, keine Veränderung erleiden. Dass die Bowmann'schen Stützfasern jedenfalls keine Fasern sind, sondern Kanäle oder Röhren, geht aus dem Umstande hervor, dass ich sie gleichfalls mit einer röthlichen Flüssigkeit gefüllt sah. Ob wir in ihnen interstitielle Kanäle oder Röhrchen, d. h. Kanäle mit selbständiger Wandung vor uns haben, muss ich unentschieden lassen, da ich den optischen Ausdruck einer Wandung an Durchschnitten selbst bei Anwendung der verschiedensten Untersuchungsmethoden nicht zu erkennen vermochte. Erwähnen muss ich ferner, dass, verfolgt man diese sogenannten Stützfasern aufmerksam gegen die Hornhautoberfläche, es namentlich an mit Essigsäure und Erwärmen oder Barytwasser behandelten Präparaten leicht gelingt, sie nach der Oberfläche sich umbiegen und dort einen gestreckten Verlauf annehmen zu sehen; so dass es mir mehr als wahrscheinlich ist, dass die sub Nr. 2. beschriebenen lichten Kanäle nichts anderes sind, als die sogenannten Bowmann'schen Stützfasern, die sich gegen die Oberfläche der Hornhaut in den Centralpunkten sammeln und dann büschelförmig nach allen Richtungen ausstrahlen.

Das vierte Glied im Kanalsystem stellen die sogenannten Bindegewebskörperchen selbst dar, deren Anordnung, da ich sie als allgemein bekannt voraussetze, ich nicht weiter ausführe. Auch in ihnen habe ich häufig unter denselben Verhältnissen Farbstoff beobachtet.

In ähnlicher Weise wie das zuführende Kanalsystem ist das abführende construirt. Man findet nämlich lichte Fasern aus der Hornhaut zur Oberfläche der Sclerotica gehen, an welcher sich das oben beschriebene Venennetz bildet; ein

anderer Zug von solchen lichten Fasern verläuft zum Annulus conjunctivæ, in den sich ebenfalls das soeben erwähnte Venennetz erstreckt. — Diese Fasern haben zuerst einen transversalen bogenförmigen Verlauf, münden dann in mehrere solcher Fasern von grösserem Durchmesser, die dadurch das Ansehen von Besenrüthchen bekommen und die an der Oberfläche viele nach dem Venennetze auf dem vorderen Ende der Sclera ausstrahlende Büschel abgeben. — Dass ich von diesen Gebilden den Namen Fasern gebrauchte, ist nur geschehen, um mich verständlicher zu machen, und erwähne schliesslich, dass ich dieselben ebenfalls für Kanäle erkläre; ob sie selbständige Wandungen besitzen, vermag ich auch bei ihnen nicht zu entscheiden.

Diesem nach stelle ich mir die Bahn für die die Hornhaut ernährende Flüssigkeit in folgender Weise vor. — Das Blut wird hauptsächlich durch die capillaren Gefässe der Bindehaut der Hornhautoberfläche zugeführt (einen andern Weg, auf welchem noch Blutplasma zur Hornhaut gelangt, stellen die Randschlingen dar), von da durch die lichten Kanäle an der Oberfläche in die Centralpunkte geleitet, von welchen das Plasma in die sogenannten Bowmann'schen Stützfasern gelangt, welche es zu den Bindegewebskörperchen leiten; von diesen wird es durch die in offenem Zusammenhange mit ihnen stehenden und zu dem venösen System der Sclerotica verlaufenden lichten Kanäle in die allgemeine Circulationsbahn zurückgebracht.

Das Kanalsystem der Hornhaut ist somit ein besonderes und steht mit dem übrigen Gefässsystem meiner Ueberzeugung gemäss in keinem offenen Zusammenhange. Den letzteren Satz begründe ich dadurch, dass auch bei gelungenen Injectionen das Kanalsystem sich nur mit jenen Farbstoffen füllt, die einer Diffusion fähig sind, und dass man ferner mikroskopisch keinen Zusammenhang nachweisen kann. Dass die Hornhautzellen mit den Gefässen in offener Communication stehen, dagegen spricht sich auch His aus und zwar desshalb, weil, wenn eine solche vorhanden wäre, sie am ehesten in der jugendlichen und fötalen Hornhaut dadurch nachweisbar werden müsste, dass hier in den ungemein weiten Hornhautzellen und ihren gefässähnlichen Ausläufern Blut

als solches eindringen müsste, was jedoch nicht der Fall ist. Ein weiterer Grund, der gegen die offene Communication der Bindegewebskörperchen mit den Gefässen spricht, ist nach His der, dass die den Gefässen zunächst liegenden Hornhautzellen ungemein verkümmert und oft kaum wahrnehmbar sind, während man das Entgegengesetzte erwarten sollte. — Es ist aber gerade dieses Verhältniss ein Umstand, der für das von mir angeführte Vermittlungssystem zwischen Hornhautkörperchen und capillaren Gefässen der Subepithelialschichte spricht. — Ebenso glaube ich, dass auch das abführende Kanalsystem in keinem offenen Zusammenhange mit den Venen der Sclerotica steht, sondern dass auch hier die Ausströmung der Stoffe durch Diffusion zu Stande kommt.

Was die physiologischen Vorgänge betrifft, die sich bei dieser Circulation geltend machen, so ist Folgendes zu erwähnen. Das Plasma gelangt in die Capillaren in Folge des Druckes vom arteriellen System aus, diffundirt aus diesem in die Kanäle an der Oberfläche der Hornhaut unter der Subepithelialschichte und wird durch die nachrückende Flüssigkeit (vis a tergo), wie schon oben ausgeführt wurde, in die sogenannten Bowmann'schen Stützfasern und Bindegewebskörperchen getrieben, während sich im abführenden System namentlich am Ende desselben wieder die Diffusion geltend macht. Die Strömung muss somit am stärksten sein am Beginn und Ende des Systemes, am ersteren wegen des sehr hohen Druckes, am letzteren wegen der sich wieder geltend machenden Diffusion, langsamer in der Mitte, am langsamsten gegen den Umfang der Hornhaut, weil sich hier diese Vorgänge am wenigsten geltend machen können.

Bekanntlich wurde dem Humor aquæus eine grosse Rolle bei der Ernährung der Hornhaut von mehreren Forschern zuertheilt. Dass der Humor aquæus die Hornhaut durchtränkt, ist nicht in Abrede zu stellen, wie schon aus den Versuchen von His über die Permeabilität der Hornhaut für denselben und aus dem Umstande hervorgeht, dass der Albumingehalt der wässerigen Feuchtigkeit die Schärfe der Reactionen im Hornhautparenchym beeinträchtigt. Ich will somit eine Betheiligung derselben bei dem Ernährungsprocess der Hornhaut nicht vollständig läugnen, muss sie jedoch

jedenfalls für eine sehr unbedeutende erklären; eine Ansicht, deren Wahrscheinlichkeit in der Angabe Arlt's eine Bestätigung erhält, dass die Hornhaut nach dem Abfluss der wässrigen Feuchtigkeit sich nicht trübe.

Dass die Hornhaut Empfindung besitze, war schon vor Entdeckung der Hornhautnerven Mauchart (a. a. O.) bekannt, und es ist die Richtigkeit dieser Angabe durch vielfache Versuche bestätigt; nur Donders hat bei seinen oben erwähnten Experimenten die Thiere nie in irgend einer Weise reagiren sehen. Ausserdem haben jene Versuche nachgewiesen, dass die Empfindung sich auf das vordere Drittheil der Hornhaut beschränkt; es verliert somit Strube's Angabe noch mehr an Wahrscheinlichkeit.

VI. Die Pathologie der Subepithelialschichte.

Welchen Werth die Constatirung des Gefässgehaltes der Subepithelialschichte für die Erklärung der pathologischen Processe in dieser sowohl als in der Hornhaut hat, geht schon aus der Thatsache hervor, dass namentlich die Ophthalmologen es waren, die von jeher am eifrigsten den Streit über diesen Punkt verfolgten. — Die Einen erklärten die Gefässe für neugebildete, weil sie Gefässe im normalen Zustande der Hornhaut nicht anerkannten, die Andern bekämpften die Neubildung von Gefässen und erklärten die bei Entzündungen auftretenden für die im normalen Zustande vorhandenen und in Folge des gesetzten Reizes erweiterten. — Auf der andern Seite stützte man die Annahme von Gefässen auch beim normalen Auge auf deren Auftreten in pathologischen Processen, weil man glaubte, eine so rasche Neubildung von Gefässen nicht annehmen zu dürfen. Kurz, man drehte sich in einem steten Kreise von Beweisen umher, ohne zu einem Ziele zu gelangen. — Da der Gefässgehalt nun constatirt ist, wird man nicht zur Neubildung von Gefässen in den meisten pathologischen Processen seine Zuflucht nehmen müssen; wird vielmehr die bei der Entzündung der Hornhaut auftretenden Gefässe für die im normalen Zustande präexistirenden nun-

mehr erweiterten erklären. Ich will damit nicht sagen, dass es nicht auch Fälle gebe, in denen sich Gefässe neubilden, sowohl bei entzündlichen und exsudativen Processen der Hornhautsubstanz in den verschiedenen Schichten derselben, da diese nicht im Besitz von Gefässen ist und eine solche Neubildung von Gefässen bei jedem länger dauernden entzündlichen Processe stattfindet, als auch in der Subepithelialschichte selbst.

Auf der andern Seite muss ich aber die Behauptung aufstellen, dass bei den entzündlichen Vorgängen immer die Subepithelialschichte zuerst ergriffen wird und dass die übrigen Erscheinungen mehr als secundär auftretende zu erklären sind. Wenn ich durch diese Aeusserung nicht den Schein auf mich laden will, dass ich die Möglichkeit eines entzündlichen Processes an das Vorhandensein von Gefässen binde, so wird doch Jeder zugeben, dass viele krankhaften Erscheinungen in der Hornhaut eine einfachere Erklärung finden, wenn wir eine Membran constatiren, welche dieselbe als gefässtragende Schichte in ihrer ganzen Ausdehnung überzieht und wir nicht benöthigt sind, alle primären Erscheinungen auf die am Rande befindlichen Schlingen zu beziehen.

Damit, dass, wie oben gezeigt wurde, die Diffusionsverhältnisse in den terminalen Capillaren der Bindehaut der Hornhaut nothwendig andere sind, als in den intermediären Capillaren der Organe, stehen wohl manche Erscheinungen bei den Krankheiten der Hornhaut, namentlich bei der scrophulösen Augenentzündung, in Beziehung. — Wir finden bei dieser niemals wasserklare Exsudate, sondern es sind dieselben bald mehr graulich, bald mehr gelblich, Färbungen, die nach meiner Ansicht auf die Beschaffenheit des Exsudates schliessen lassen, indem uns seröse Ausscheidungen klar, albuminöse und fibrinöse dagegen meistens trübe erscheinen. Dass aber namentlich solche Bestandtheile des Blutplasma's austreten, ist gewiss mit dem hohen Drucke, unter welchem dieses interarterielle terminale Gefässnetz steht, und der in entzündlichen Zuständen noch zunimmt, in Zusammenhang zu bringen. Den gleichen Grund mag auch die Erscheinung bei der scrophulösen Augenentzündung haben, dass man zuerst das Austreten von Exsudaten und dann erst die Einspritzung

der Gefässe findet, welche der subepithelialen Schichte angehören. — Ebenso erklärt sich die langsam stattfindende Resorption der Exsudate, mögen diese als diffuse, die ganze Hornhaut überziehende, oder als circumscripte in Form des sogenannten scrophulösen Pannus oder der Trübungen, wie sie im Verlauf des Trachoms auf der Hornhaut sich einstellen, auftreten, aus der eigenthümlichen Gefässanordnung.

Die eigenthümliche Bildung von Bläschen, Pusteln etc. scheint mir im Zusammenhange zu stehen mit der Structur der Subepithelialschichte, indem diese in Folge ihrer bedeutenden Cohærenz eine Exsudation in ihr Gewebe nicht zu Stande kommen lässt, somit das Exsudat entweder nach Aussen oder Innen von ihr tritt und in dem ersten Falle das Epithelium, im zweiten sie selbst bläschenförmig erhebt.

Eine weitere Erkrankung der Subepithelialschichte stellt das Pterygium dar, das die Einen als Folge eines Vernarbungsprocesses zur Heilung von Hornhautgeschwüren, die Andern als Degeneration der Conjunctiva bulbi bezeichnen, welche durch Entzündung und anhaltende Reizung bedingt sei, während Andere wiederum es für eine Neubildung erklären, die von der Conjunctiva als ihrem Mutterboden aus sich entwickle. — Die neuesten mikroskopischen Untersuchungen über das Flügelfell verdanken wir Winther, welcher bezüglich seiner Form, Bestandtheile und Entwicklung nachgewiesen hat, dass seine primäre Rautenform durch die Form der vorderen Hornhautdecke vorgebildet sei und dass die Flügelfellentwicklung in Wucherung der Baubestandtheile dieser Decke beruhe. Obgleich nun dieser Satz sehr allgemein gehalten ist und Winther bezüglich der Veränderungen der Subepithelialschichte nichts erwähnt, so glaube ich doch aus der letzteren Angabe schliessen zu dürfen, dass eine Hypertrophie dieser Schichte vorhanden war; mir selbst stehen keine eigenen Erfahrungen zu Gebote. Auch beim Staphyloma corneæ scheint die Subepithelialschichte eine Veränderung einzugehen, indem sie mehr faserig und reicher an Kernen wird.

Zum Schluss hätte ich noch der warzenartigen Excrescenzen zu gedenken, welche zum Theil auf der Hornhaut

zum Theil auf der Sclerotica ihren Sitz haben. — Arlt erzählt einen Fall, in dem er nach Abtragung der Geschwulst Epidermis, Corium und Panniculus adiposus an derselben nachweisen konnte.

VII. Arcus senilis.

Canton (a. a. O.) war der erste, welcher darauf hinwies, dass der Arcus senilis sein Wesen in fettiger Degeneration der Hornhaut hat. Nach ihm zerfällt jeder Arcus senilis bei genauer Untersuchung in zwei concentrische Zonen, deren innere milchweiss, deren äussere graulich erscheint; beide sollen durch eine durchsichtige Zone von einander getrennt sein. Bei Greisen erscheine die äussere Zone zuerst und werde dadurch gebildet, dass die Opacität der Sclerotica sich auf die Cornea fortsetze, während die innere sich später bilde und das Resultat einer fettigen Entartung sei. Zugleich mit dem Gerontoxon bestehe auch eine fettige Entartung der Arteria ophthalmica. Dasselbe bilde sich meistens gleichzeitig auf beiden Augen und zwar zuerst am oberen, dann am unteren Rande; schliesslich vereinigen sich beide und die Entartung rücke dann von der Peripherie gegen das Centrum weiter. In einem Falle fanden sich Kalkkörnchen. Er unterscheidet den Arcus senilis im Mannes- und Greisenalter, indem er beim letzteren eine physiologische Altersveränderung darstelle, beim Mann das Zeichen einer allgemeinen Erkrankung, der Vorläufer fettiger Entartung innerer Organe, namentlich des Herzens sei. Quain (a. a. O. S. 161) erwähnt bei Gelegenheit der Abhandlung der fettigen Degeneration des Herzens, dass er bei Canton gesehen, dass die fettige Degeneration der Cornea den Arcus bedinge. — Williams (a. a. O. S. 162) hat gezeigt, dass dieser sehr häufig mit fettiger Degeneration des Herzens verbunden ist und führt seine Entstehung auf den Druck der Lider zurück, um so dessen exclusives Vorkommen am oberen und unteren Rande zu erklären. — Schön (a. a. O. S. 175) gibt an, dass er durch Verwachsung der feinsten Gefässe im Umfange der Hornhaut bedingt sei, und erwähnt, dass er ausnahmsweise

auch bei jungen Leuten vorkomme. — M. J. Chelius (a. a. O. Nr. b.) bezieht die Entstehung desselben auf verminderte Gefässthätigkeit im Auge überhaupt und namentlich auf Verminderung des Humor aquæus; er erklärt auf diese Weise das vorwiegende Vorkommen des Arcus am oberen Hornhautrande. — Virchow sagt in seiner Abhandlung über parenchymatöse Entzündung (S. 288), der Arcus senilis sei der entzündlichen Hornhautaffection sehr ähnlich; jedenfalls liege eine gestörte Ernährung vor, die in dem Zustande des Muskelapparates ihre Analogie finde; eine elementare Störung, welche den Anfang derjenigen Veränderungen bezeichnet, die bei acuter Erregung den entzündlichen Charakter annehmen würden. Er spricht den Arcus senilis als eine chronische Keratitis an, bei der die regressiven Vorgänge so langsam vor sich gehen, dass man die einfache Ernährungsstörung voraussetzen müsse. — Coccius (a. a. O. Nr. a. S. 130) schliesst sich dieser Ansicht an. Er sah beim Arcus im Beginn der Degeneration beim Lebenden Gefässe in die Trübung hineingehen und führt gegen Arlt's (a. a. O. B. II. S. 254) Ansicht, dass der Greisenbogen nicht unter congestiven und entzündlichen Umständen sich entwickle, sondern dass es ein Atrophirungsprocess sei, dessen eigene Erfahrung an, dass Arlt eine Blutung beobachtete beim Durchführen eines Schnittes durch die degenerirte Stelle. — Strube (a. a. O. S. 24) konnte Fetttröpfchen nie erkennen und Pilz (a. a. O. S. 4) will das Wesen des Arcus senilis blos darin erkennen, dass durch Atrophie der Hornhautfasern eine Aenderung im Aggregationszustande der letzteren hervorgerufen sei. — His (a. a. O. S. 137) findet das Fett in äusserst feinen Körnchen zu dichtgedrängten parallel stehenden fadenförmigen Reihen vereinigt, welche sich nach verschiedenen Richtungen durchkreuzen und so eine Art dichten Gitterwerkes bilden, das, wenn es mehrfach geschichtet sei, dem Gewebe den Charakter bedeutender Undurchsichtigkeit verleihe. An einzelnen Stellen fand er grosse Häufchen von Fettkörnchen beisammen, in deren Mitte sich gelegentlich ein oder mehrere Rudimente eines Kernes vorfinden. Es gelang ihm, unzweifelhafte Hornhautzellen mit mehr oder weniger weit gediehener Fetteinlagerung aufzufinden, wenn er die allerhintersten

Schichten einer solchen Hornhaut namentlich an den Stellen untersuchte, wo die Trübung des Gewebes eine geringe war. Solche Zellen waren nicht wesentlich erweitert und das Fett lag theils in der Zellenhöhle, theils in den feinen Ausläufern angesammelt. An einigen Zellen waren die Wandungen zu Grunde gegangen durch fettige Degeneration und dort stellten sich dann die Körnchenhaufen dar. — Classen (a. a. O. S. 19) läugnet den von His und Virchow angegebenen Fettgehalt der Hornhautzellen, indem er denselben immer nur in den Lamellenspalten gefunden haben will. — His erwähnt ausserdem noch der exquisiten Spaltbarkeit der Intercellularsubstanz, ähnlich wie bei senilen Knorpelveränderungen; er erklärt wie Virchow den Arcus senilis für einen einfachen Atrophirungsvorgang.

Mackenzie (a. a. O. B. II. S. 306) gibt eine ausführliche Beschreibung des Arcus senilis, betreffend dessen Form, dessen Ausdehnung von der Peripherie gegen das Centrum und dessen Auftreten ohne alle entzündlichen Erscheinungen. Er tritt der Ansicht von Virchow und His bei, dass er bedingt sei durch verminderte Ernährung etc. Die Trübung bei jüngeren Individuen bezieht er auf ein weiteres Hereintreten des Annulus conjunctivæ auf die Hornhaut. — Er beschreibt ihn dann weiter in ganz gleicher Weise wie Canton, wesshalb ich diese obgleich sehr genaue Beschreibung übergehe, um eine Wiederholung zu vermeiden. — An einer andern Stelle führt er an, dass Ammon (a. a. O. S. 154) auch eine Verdunklung der Linse fand, die Kapsel jedoch normal sah. Schön bemerkt, dass die Trübungen häufiger an der hinteren Kapsel, als an der Linse, aber auch an dieser selbst und zwar entsprechend der Trübung der Hornhaut zu finden sei. Nach Arlt ist dieser Process nichts anderes, als Cataracta corticalis vom Rande her beginnend. Canton hat eine solche Verdunklung der Linse nie gesehen und hält sie für zufällig.

Erwähnen muss ich hier noch eines interessanten Falles, den Mackenzie mittheilt. Nachdem er nämlich angeführt, dass die beiden dunklen Bogen, die den Arcus bilden, durch einen lichten Streifen getrennt seien, der weniger resistent sei, als das normale Gewebe, erzählt er behufs der Begründung

dieses letzten Satzes einen Fall, in welchem dieser lichte Streifen in Folge eines einfachen Stosses mit dem Daumen gegen denselben geborsten und die Iris durch die Spalte hervorgedrängt und eingeklemmt worden sei.

Der Arcus senilis stellt sich, wie ihn die angeführten Autoren beschrieben, als eine weisslich-graue milchige Trübung dar, die bogenförmig oder halbmondförmig in den einen Fällen nur den oberen, in andern auch den unteren Rand der Hornhaut umgibt; in letzterem Falle stellt er einen Kreis dar, der durch zwei Halbbogen dargestellt wird, deren gegen den inneren und äusseren Rand sich verjüngenden Enden sich an diesen genannten Stellen vereinigen. In der Mehrzahl der Fälle pflegt dann der obere Bogen mehr gegen das Centrum hereinzuragen, als der untere. Gegen die Sclera ist derselbe in den exquisiten Fällen von einem lichten Ring umfasst, auf den abermals eine bogenförmige Trübung folgt.

Der erstere weisslich-graue Bogen wird durch die fettige Degeneration der Hornhaut dargestellt, die zweite Trübung durch den hypertrophischen und meistens ebenfalls fettig entarteten Annulus conjunctivæ, der die beiden trüben Stellen trennende lichte Ring durch die, wenn auch nicht vollständig intacte, doch nur so wenig Fettmolecüle enthaltende Uebergangsstelle der Hornhaut in die Sclerotica, dass dadurch keine Trübung sichtbar wird. Dass dieser lichte Streifen nicht normal ist, zeigt erstens der oben von Mackenzie berichtete Fall und zweitens der mikroskopische Befund, indem man an dieser Stelle immer Fett in den Kanälen findet.

Auf verticalen Hornhautdurchschnitten stellt sich der Arcus senilis makroskopisch als ein ungleichschenkliges Dreieck dar, dessen Spitze gegen die vordere, dessen Basis gegen die hintere Hornhautfläche zu liegen kommt, während der längere Schenkel gegen die Uebergangsstelle der Hornhaut in die weisse Augenhaut, der kürzere gegen die erstere selbst sieht (cf. Fig. X. b. c. d.). Es ist dies eine Form der Erkrankung, die sich nicht nur beim Arcus senilis, sondern auch bei andern pathologischen Processen der Hornhaut findet. So erwähnt Virchow in seiner Cellularpathologie (S. 271) eines Falles von sogenannter Keratitis, in welcher die Trübung keineswegs gleichmässig durch die ganze Hornhaut ging, sondern

unmittelbar an der hinteren Seite und am Rande der Hornhaut begann, da, wo die Descemet'sche Haut anliegt und die Iris sich anschliesst, um von da aus treppenförmig in die Hornhaut bis gegen die Hornhautoberfläche zu steigen.

Was nun die Ausbreitung der fettigen Degeneration der Hornhaut betrifft, so finden wir das Fett meistens in moleculärer Form erstens in die sogenannten Bindegewebskörperchen selbst eingelagert, zweitens aber auch in die Grundsubstanz. Ich habe einen verticalen Durchschnitt einer auf diese Weise degenerirten Hornhaut mit Salpetersäure behandelt und gefunden, dass das Fett jedenfalls vorwiegend im Kanalsystem der Hornhaut sich findet. — Dass übrigens die Grundsubstanz auch an dieser Degeneration participire, geht daraus hervor, dass ich öfters Stellen in solcher Dichtigkeit mit Fettkörnchen durchsetzt sah, dass das Kanalsystem und die Grundsubstanz mikroskopisch gar nicht zu unterscheiden waren; es findet aber dieser Vorgang immer erst bei den höchsten Graden der fettigen Degeneration statt, während in den geringeren sich das Fett nur im Kanalsystem ablagert und zwar nicht nur am Rande, wenn auch daselbst vorwiegend, sondern auch in der Mitte der Hornhaut, allerdings nur in so geringer Menge, dass dadurch keine Trübung entsteht. — Man hat diesen letzteren Umstand, wie mir scheint, übersehen und ich hebe desshalb hervor, dass in dieser Beziehung namentlich einige Fälle instructiv waren, in denen makroskopisch von einem Arcus senilis nichts zu bemerken war und sich nur am oberen Rande der Hornhaut ein hypertrophischer und mit Fettmolecülen durchsetzter Annulus conjunctivæ vorfand, der eine leichte Trübung verursachte, weil diese Fälle auf das entschiedenste darauf hinwiesen, dass Fettkörnchen sich in den Bindegewebskörperchen finden können, ohne eine Trübung der Hornhaut zu bedingen, und dass die primäre Ablagerung niemals am Hornhautrande stattfindet.

Da ich nun durch diese Befunde zu der Ueberzeugung gelangte, dass ich es beim Arcus nicht mit einer primären Erkrankung des Hornhautrandes zu thun habe, richtete ich mein Augenmerk auf die übrigen Theile der Hornhaut und des Bulbus und war so glücklich, zu finden, dass ausser der Hornhautsubstanz sich auch die Subepithelial-

schichte, die Descemet'sche Haut, der Annulus conjunctivæ und die Scleroticalsubstanz an dem Processe betheiligen. — Auch in der Linse fand ich in einem ausgezeichneten Falle von Arcus senilis, wo sich die Trübung von dem oberen und unteren Rande ziemlich weit gegen das Centrum erstreckte, nämlich am oberen Rande 2,5‴, am unteren 1,7‴, ausser einer eigenthümlich bernsteingelben Färbung, die Linsenfasern granulirt, sehr brüchig und im Aetherauszug einen reichlichen Gehalt an Cholestearin. Ich weiss nun sehr wohl, dass diese bernsteingelbe Färbung der Linse gewöhnlich bei älteren Individuen vorkommt, glaube aber dennoch, dass diese Veränderung der Linsenfasern kein zufälliger Befund zu nennen ist. — Trübung der Linsenkapsel am oberen oder unteren Rande habe ich nie beobachtet.

An dieser fettigen Metamorphose participiren ausser verschiedenen andern Organen (Herz, Leber etc.) constant noch die Augenmuskeln und zwar sämmtliche. Ich habe wiederholt Untersuchungen angestellt, um eine etwa vorhandene Differenz in dem Grad der fettigen Degeneration der einzelnen Augenmuskeln zu ermitteln, und berücksichtigte dabei namentlich die geraden Muskeln, war jedoch nicht im Stande, einen Unterschied nachzuweisen.

Auffallend war mir, dass ich in einigen Fällen schon weit gediehene fettige Degeneration der Muskeln fand, in denen ein makroskopischer Arcus nicht zu diagnosticiren war, wohl aber mikroskopisch sich Fett in den sogenannten Bindegewebskörperchen und im hypertrophischen Annulus conjunctivæ eingesprengt fand. Durch diese Befunde wurde ich zuerst auf den Gedanken geführt, den Beginn und die Ursache des Leidens im Gefässsystem zu suchen, und war daher sehr angenehm überrascht, auch bei Schön und Canton dahin lautende Andeutungen zu finden. — Der Erfolg meiner Untersuchungen war der, dass es mir in allen Fällen gelang, eine fettige Degeneration der Arteria ophthalmica und zwar in den verschiedensten Stadien zu constatiren; ausser der Arteria ophthalmica zeigten sich auch Carotis interna und Aorta häufig im Zustand fettiger Entartung, in beiden letzteren neben atheromatösen Herden. Auch in der Ophthalmica sah ich in einem Falle Kalkablagerung in ziemlich

ausgedehnter Weise zwischen Media und Intima. Das Vorkommen fettig degenerirter Stellen neben atheromatösen Herden gerade in der Aorta wird uns nicht frappiren, da, wie Virchow nachgewiesen hat, dieser Befund nicht zu den seltenen gehört. — Die kleinen Gefässe in der Bindehaut der Sclerotica und die scleroticalen selbst zeigten sich gleichfalls fettig degenerirt, wie auch die Randschlingen im Annulus conjunctivæ; der Inhalt sämmtlicher Gefässe war sehr reich an Fett (cf. Fig. X. B. a. u. b.).

Diese Befunde weisen genügend darauf hin, dass wir den Arcus senilis in Beziehung bringen müssen zur Erkrankung des Gefässsystems; ich will damit nicht sagen, dass wir es nicht mit einer regressiven Metamorphose bei demselben zu thun haben, glaube im Gegentheil, dass diese Gefässdegeneration in naher Beziehung steht zu den regressiven Processen, wie wir sie so häufig im Alter finden, und es ist ja gerade die atheromatöse und fettige Entartung der Gefässe eine Degeneration, die lediglich dem Alter oder einem frühzeitigen Marasmus angehört. — Ein weiterer Beleg für die Gefässerkrankung war in einem Falle auch noch dadurch gegeben, dass sich 2‴ vom Hornhautrande entfernt in der Sclerotica ein kleiner Extravasatherd fand mit reichlich eingelagerten Kalkmassen. Gewöhnlich entwickelt sich der Arcus ohne alle entzündlichen Vorgänge, obgleich auch Fälle bekannt sind, in welchen man erweiterte Gefässe traf, aus denen bei Durchschneidung der degenerirten Stelle eine Blutung erfolgte.

Nachdem wir nun das Wesen und die Ursache des Arcus dargelegt, erübrigt uns nur noch die Beantwortung zweier Fragen; warum nämlich erstens der Arcus immer am oberen und unteren Rande beginnt, und warum zweitens die Fettablagerung überhaupt am Rande stattfindet und von da gegen das Centrum fortschreitet.

Die erste Frage betreffend, warum der Arcus nur am oberen und unteren Rande beginnt, sind meiner Ansicht gemäss zwei Umstände zu beachten; nämlich erstens das Verhältniss des Annulus conjunctivæ zu dem Arcus senilis und zweitens des ersteren zu den Gefässen, namentlich zu

den vorderen Ciliararterien. — Wir finden nämlich bei jedem Arcus senilis einen Annulus conjunctivæ, der sich abnorm weit über den Hornhautrand hinausschiebt und sich an der Uebergangsstelle der Hornhaut in die weisse Augenhaut fettig degenerirt zeigt, während die Fasern, welche über die Grenze der Hornhaut und den Arcus senilis weggehen, niemals sich an der fettigen Degeneration betheiligen. Auf der andern Seite haben wir gesehen, dass der Annulus der Träger sämmtlicher Gefässe ist, namentlich derjenigen Gefässstämmchen, die ihre Zweige zur Subepithelialschichte schicken. Es wird daher gewiss in diesen beiden Umständen ein Anhaltspunkt liegen für die Erklärung des primären Auftretens des Arcus am oberen und unteren Rande; wenn nun noch dazu kommt, dass die stärksten Gefässe aus der oberen und unteren Muskelschlagader zum oberen und unteren Abschnitt des Annulus conjunctivæ treten, während die seitlichen weniger entwickelt sich finden, so werden diese Umstände genügen zur Erklärung des bewussten Phænomenes, indem dann diesen Stellen der Hornhaut am meisten fetthaltige Stoffe zufliessen.

Die Beantwortung der Frage, warum der Arcus am Rande und nicht in der Mitte der Hornhaut erscheint, ist gegeben in den oben auseinandergesetzten Circulationsverhältnissen, deren Richtigkeit gerade in dem eigenthümlichen Verhalten des Arcus eine Stütze erhält. — Wir haben nämlich darauf hingewiesen, dass der geringste Druck auf die durch die Hornhaut circulirende Flüssigkeit zunächst dem Rande derselben stattfindet; ist diese Auffassung nun begründet, so ist es sehr erklärlich, dass sich das Fett vorwiegend an dieser Stelle und nicht im Uebergang der Sclera in die Cornea oder in der Mitte derselben in grösserer Menge ablagert. Nehmen wir somit an, dass das beim Arcus mit Fett geschwängerte Blutplasma der Capillaren der Subepithelialschichte durch die Wandungen dieser in das Canalsystem der Hornhaut diffundirt, hier in Form von moleculärem Fett sich ausscheidet und durch die nachrückende Flüssigkeit fortgeschwemmt wird, so muss die massenhafte Absetzung der Fettmolecüle aus dem angegebenen Grunde hauptsächlich am Rande stattfinden.

Die oben erwähnte dreieckige Form beim Arcus und andern ähnlichen Erkrankungen der Hornhaut, wie sie sich auf dem verticalen Durchschnitt darstellt, erklärt sich aus dem Umstande, dass die Uebergänge der Ausläufer der Bindegewebskörperchen in das abführende Kanalsystem in Form von den oben beschriebenen Besenrüthchen so geschehen, dass sie mit ihrer gemeinsamen Basis mit der des krankhaften Hornhautdreieckes zusammenfallen, während die Spitze des letzteren den Stämmchen der ersteren entsprechen.

Literatur.

Ammon: Gräfe's u. Walther's Journal. B. XIII. 1829.

Arlt, F.: Die Krankheiten des Auges. Prag 1858.

Arnold, Fr.:

a) Anatom. u. physiologische Untersuchungen über das Auge des Menschen. Heidelb. u. Leipz. 1832.

b) Handb. d. Anatomie d. Menschen etc. Freiburg 1842.

Axmann, Carl: Beiträge zur mikroskopischen Anatomie und Physiologie des Gangliennervensystemes des Menschen etc. Berlin 1853.

Beck, Bernhard: Ueber die Verbindung des Sehnerven mit dem Augen- und Nasenknoten. Heidelb. 1847.

Billroth, Theod.: Untersuchungen über das ausgedehnte Vorkommen der Nervenanastomosen im Tractus intestinalis. Müller's Archiv. 1858. Nr. 2.

Bochdalek:

a) Versammlung der Naturforscher in Prag.

b) Prag. Vierteljahrsschrift. IV. B. 1849.

Bourgery: Gaz. d. Par. 1848.

Bowmann:

a) Physiological Anatomy, etc.

b) Lectures on the parts concerned in the operations on the eye. Lond. 1849.

Brücke: Anatom. Beschreibung des menschl. Augapfels. Berlin 1847.

Canton: The Lancet. 1850. May.

Chelius, Max. Jos.:

a) Ueber die durchsichtige Hornhaut des Auges etc. Karlsruhe 1818.

b) Handbuch der Augenheilkunde. Stuttgart 1839.

c) Zur Lehre von den Staphylomen des Auges. Heidelberg 1858.

Classen: Untersuchungen über die Histologie der Hornhaut. Habilitationsschrift. Rostock 1858.

Coccius:

a) Ueber die Ernährungsweise der Hornhaut und die serumführenden Gefässe etc. Leipzig 1852.

b) Ueber Glaukom, Entzündung etc. Leipzig 1859. Prag. Vierteljahr. 1859. IV. B.

Donders: Untersuchungen über die Regeneration d. Hornhaut. Holländische Beiträge von v. Deen, Donders und Moleschott. B. I. H. 3. 1848.

Eble: Ueber den Bau und die Krankheiten der Bindehaut des Auges. Wien 1828.

Engel: Beiträge zur Anatomie der Gefässe. Zeitschrift für Wiener Aerzte. 1847. IV. J. V. H. Aug.

Gerlach: Gewebelehre d. menschl. Körpers. Mainz 1852.

Hassall, Arth.: Mikroskopische Anatomie des Menschen, übersetzt von Kohlschütter. Leipzig 1851.

Hays: Dis. of the com. Am. Journ. B. III.

Henle: Dissert. de membr. pupillar. Bonn 1832.

Allgem. Anatomie. Leipzig 1842.

Jahresbericht für 1856.

His: Beiträge zur normalen und patholog. Histologie der Cornea. Basel 1856.

Hueck: Die Bewegung der Krystalllinse. Dorpat. 1839.

Hyrtl: Lehrbuch der Anatomie. 6. Aufl. Wien 1859.

Kölliker:

a) Zeitschrift für wissenschaftl. Zoologie. Bd. VIII.

b) Mittheilungen d. naturf. Gesellschaft in Zürich. Nr. 19. 1848.

c) Mikroskopische Anatomie. Leipzig 1854.

d) Gewebelehre. 3. Aufl. Leipzig 1859.

Krause, C. Fr. Th.: Handbuch der menschl. Anatomie. Hannover 1841.

Krause, W.: Die terminalen Körperchen. Hannover 1860.

Luschka: Die Nerven d. durchsichtigen Augenhaut. Zeitschrift für ration. Medizin von Henle und Pfeuffer. B. X. H. I. u. II.

Mackenzie: Traitée pratique des Maladies de l'oeil. Quatrième Edition; traduite par Warlemont. Paris 1857.

Mauchart: Examen corneæ anatom. physiolog. Tubingae 1743.

Pappenheim:

a) Ueber die Nerven der Hornhaut. Ammon's Monatsschrift. II. B. II. H. 1839.

b) Nachträge zu meinen Untersuchungen über die Nerven der Hornhaut. Ammon's Monatsschr. B. III.

c) Gewebelehre des Auges. Breslau 1842.

Pilz: Ueber die Gefässentwicklung in der Hornhaut. Prag. Vierteljahrsschr. B. IV. Jahrg. V. 1848.

Purkinje: Mikroskopisch-neurolog. Beobachtungen. Müller's Archiv. H. II. Jahrg. 1845.

Quain: Med. chir. Transact. 1850.

Ribes: Memoir. de la societé med. d'émulation. Paris 1817.

Schlemm: Die Nerven der Hornhaut. Berl. encyclop. Wörterbuch. B. III. S. 22.

Schön: Handbuch der patholog. Anatomie des Auges. Hannover 1828.

Schultz, C. H.: System der Circulation etc. Stuttgart und Tübingen 1836.

Stachow: Rust's Magaz. 1823. XV.

Strube: Inaug.-Diss. Der normale Bau der Cornea. Würzburg 1851.

Valentin: De function. nervor. Bern 1839.

Virchow:

a) Ueber parenchymatöse Entzündung. Dessen Archiv. IV. B. H. II. 1852.

b) Cellularpathologie. Berlin 1856.

Weber, E. H.: M. Fr. Hildebrandt's Handbuch der Anatomie des Menschen. IV. Aufl. Braunschw. 1831.

Winther, Alex.: Untersuchungen über den Bau der Hornhaut und des Flügelfelles. Giessen 1856.

Erklärung der Abbildungen.

Fig. I.

Ein Hornhautviertel von der vordern Fläche mit den Gefässen der conjunctivalen und subconjunctivalen Schichte und den Nervennetzen der Subepithelialschichte.

A—B. Vorderes Ende der Sclera.. B—C. Annulus conjunctivae. C—D. Hornhaut.

a) Zweige der vorderen Muskelpulsadern, welche das weitmaschige Schlingennetz (b) im Annulus conjunctivae bilden. c) Gefässmaschennetz in der Tunica propria der Scleralbindehaut, über den Rand der Hornhaut ragend. d) Nervenstämmchen, welche aus dem vorderen Ende der Sclerotica hervorkommen und in der Subepithelialschichte der Cornea ein an Knotenpunkten reiches Netz bilden.

Fig. II.

Ein Hornhautviertel von der vorderen Fläche mit den Gefässen der conjunctivalen und subepithelialen Schichte.

A—B. Annulus conjunctivae. B—C. Cornea.

a) Gefässschlingen der conjunctivalen Schichte. b) Gestreckt verlaufende Gefässe der Subepithelialschichte, welche aus den Gefässen (c) im vorderen Ende der Sclerotica stammen. d) Anastomose der conjunctivalen mit der subepithelialen Schichte.

Fig. III.

Nervennetze und Knotenpunkte der Subepithelialschichte der Hornhaut vom Erwachsenen.

Fig. IV.

Dieselben vom Neugeborenen.

Fig. V.

Dieselben vom achtmonatlichen Foetus.

Fig. VI.

Dieselben vom sechsmonatlichen Foetus.

Fig. VII.

Vertikaler Durchschnitt durch das vordere Ende der Sclera und den äusseren Theil der Cornea.

A. Sclerotica. B. Cornea.

a) Epithelium der Bindehaut der Sclera, b) das der Cornea. c) Tunica propria der Scleralbindehaut. d) Subepithelialschichte. e) Uebergang von c. in d. f) Subconjunctivales Bindegewebe bis zu dem Annulus conjunctivae (g) sich erstreckend. h) Gewebe der Sclera, i) das der Cornea mit den Bindegewebskörperchen.

Fig. VIII.

Die Tunica propria der Scleralbindehaut und die Subepithelialschichte der Hornhaut im Zusammenhang isolirt von der äusseren Fläche derselben mit den conjunctivalen Gefässschlingen und dem Nervennetze der Subepithelialschichte.

A. Tunica propria der Scleralbindehaut. b. Subepithelialschichte der Cornea.

a) Conjunctivales Gefässnetz, welches bis über die Uebergangsstelle (b) beider in einander hinausragt. c) Nerven der Subepithelialschichte. d) Körnige Structur der Tunica propria der Scleralbindehaut. e) Homogene Beschaffenheit der Subepithelialschichte. f) Epithelium der letzteren.

Fig. IX.

Vertikaler Schnitt durch das vordere Ende der Sclera und die Cornea, um die oben angegebene Bahn der Ernährungsflüssigkeit durch die Hornhaut zu erläutern.

A. Vorderes Ende der Sclera. B. Cornea.

a) Subconjunctivales Bindegewebe den Annulus conjunctivae bildend. b) Tunica propria der Scleralbindehaut. c) Subepithelialschichte der Cornea. d) Der Epithelialsaum beider durch 2 Striche angedeutet. e) Das Gefässnetz der conjunctivalen Schichte, f) das der subconjunctivalen Schichte und des Annulus conjunctivae. g) Venennetz auf dem vorderen Ende der Sclera und im Annulus conjunctivae. h. Gestreckt verlaufendes Gefäss aus dem vorderen Ende der Sclera zu der Subepithelialschichte gehend. i. Sog. Bowmann'sche Stützfasern, welche büschelförmig nach der Oberfläche der Hornhaut ausstrahlen und in gekreuzter Richtung durch die Hornhautschichten verlaufend mit den Bindegewebskörperchen (k) der Hornhautsubstanz in Verbindung stehen. l) Lichte Züge in Form von Besenrüthchen im äusseren Rand der Hornhaut, welche zu den Bindegewebskörperchen im gleichen Verhältniss sich befinden, wie die Bowm. Stützfasern, zum Theil nach dem Venennetze im Annulus conjunctivae, zum Theil in den vorderen Theil der Sclera sich begeben.

Fig. X A.

Vertikaler Schnitt durch den Rand einer Hornhaut von einem 70jährigen Individuum mit einem hochgradigen Arcus senilis.

A. Sclera. B. Annulus conjunctivae. C. Cornea.

a) Lichter Theil des Hornhautrandes. b) Fettig degenerirtes Hornhautdreieck mit der Spitze (c) nach der vorderen Fläche, mit der Basis (d) nach der hinteren Fläche gerichtet.

Fig. X B.

Fettig degenerirtes Gefässstämmchen a) aus dem vorderen Ende der Sclera, b) aus dem Annulus conjunctivae.

Fig. 1.

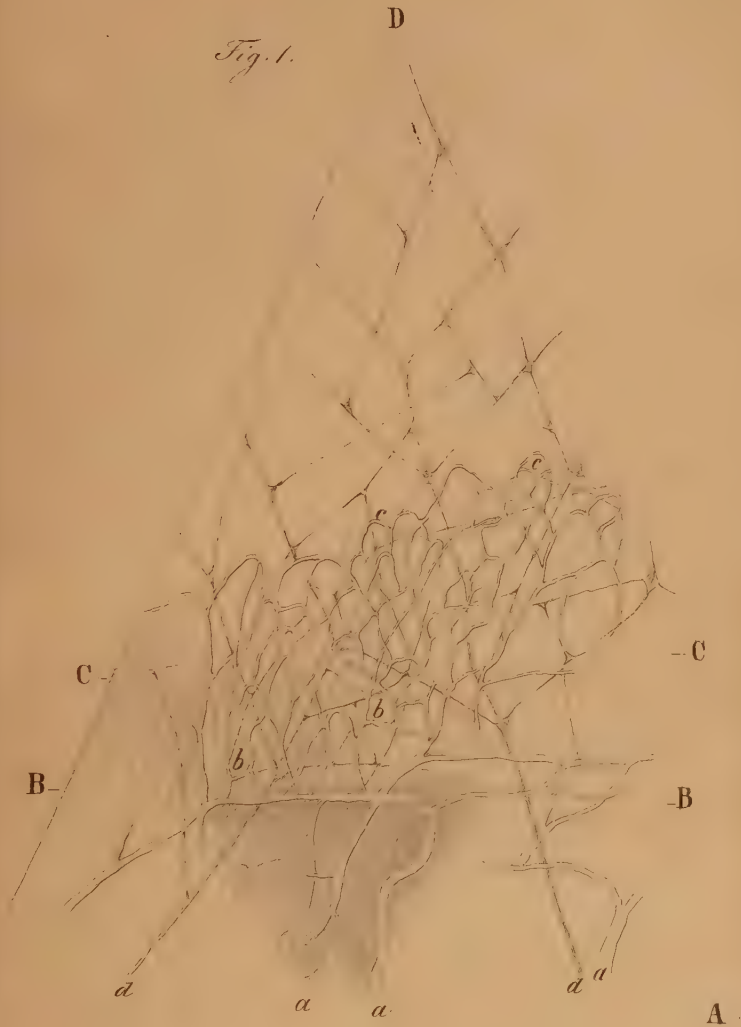

V. Thulesius stud. med. ad nat. del.

Fig. 2.



[illegible] stud. med. [illegible] del.

Fig. 3.

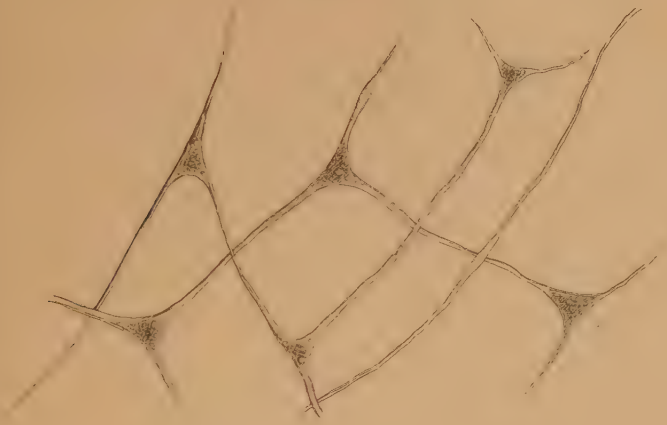

Fig. 4.



J. Thulesius stud. med. ad nat. del.

Fig. 5



Fig. 6



J. Thulesius stud. med. ad nat. del.

Taf. V.

Fig. 7



Fig. 8.



J. Thulésius stud. med. ad nat. del.

Tafl. VI.

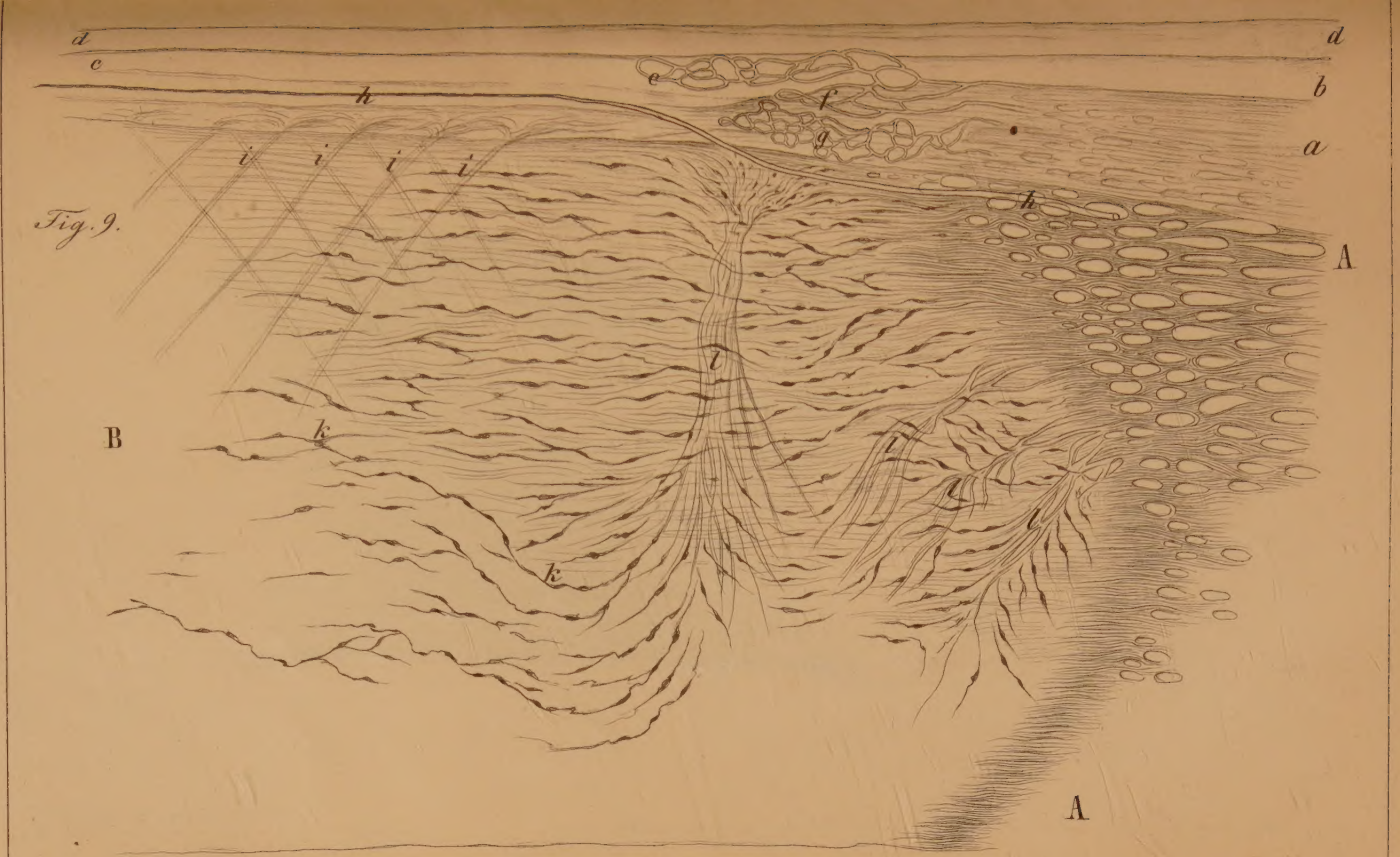

Fig. 9.

Fr. Volck ad nat. del.

Druck von G. Mohr in Heidelberg.